Ankenævnet for Forsikring

938/14

Den 22. april 2014 blev i sag nr. 85.192:

xxxxxx xxxxxxxxxxx
xxxxxxxxxxx xxxx xxxxxxxx
xxxx xxxxxxx

mod

Thisted Forsikring g/s
Thyparken 16
7700 Thisted

afsagt

k e n d e l s e :

Forsikringstageren har ulykkesforsikring i Thisted Forsikring g/s. Han klager over, at selskabet har afvist at udbetale yderligere erstatning for varigt mén i forbindelse med en anmeldt forværring af følgerne efter et ulykkestilfælde, der indtrådte 29/9 2007.

Selskabet har afvist at yde forsikringsdækning med henvisning til, at der ikke er årsagssammenhæng mellem den anmeldte forværring og det trafikuheld, som klageren var impliceret i i 2007. Selskabet fastholder derfor den ménvurdering, der blev foretaget i december 2008, hvor méngraden blev opgjort til 10%.

Ved anmeldelsesskema af 4/10 2007 til selskabet anmeldte klageren, at han havde været udsat for et trafikuheld, hvor han var kørt ind i et træ. Han oplyste, at han efter ulykken havde smerter i hoved, nakke, ryg og hånd. Selskabet anerkendte ved brev til klageren af 20/11 2007, at skaden var omfattet af klagerens ulykkesforsikring.

Til brug for sagens afgørelse anmodede selskabet om en statusattest fra klagerens praktiserende læge ved brev af 20/11 2007. Af statusattesten fremgår bl.a.:

2. 85.192

"

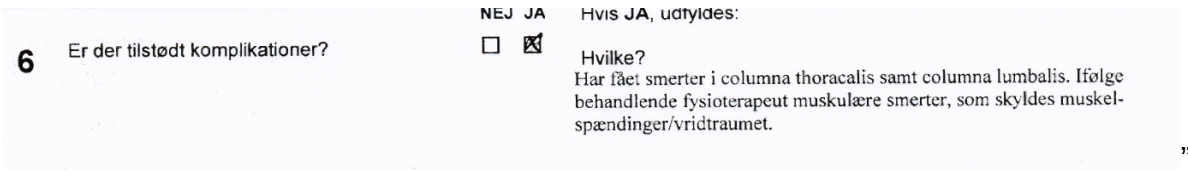

		NEJ	JA	Hvis JA, udfyldes:
6	Er der tilstødt komplikationer?	☐	☒	Hvilke? Har fået smerter i columna thoracalis samt columna lumbalis. Ifølge behandlende fysioterapeut muskulære smerter, som skyldes muskelspændinger/vridtraumet.

"

I brev til klageren af 24/7 2008 oplyste selskabet, at der skulle indhentes en speciallægeerklæring, før sagen kunne vurderes. I brev af 2/12 2008 oplyste selskabet klageren om, at de havde vurderet hans varige mén. Af selskabets brev fremgår bl.a.:

> "Lægekonsulenten har vurderet, at du som følge af ulykkestilfældet har en méngrad på 10%. Det begrunder han med, at du bl.a. har hovedpine og nakkesmerter, hvilket i Arbejdsskadestyrelsens vejledende méntabel pkt. B. 1.1.3 vurderes til 10%.
> …
> Vi slutter nu sagen, men gør opmærksom på, at hvis din tilstand forværres væsentligt indenfor de næste 5 år, kan din sag genoptages."

Klageren indbragte sagen for nævnet ved brev modtaget i nævnet den 8/10 2013.

Af klageskema af 22/10 2013 fremgår bl.a.:

> "Kører galt i bil i 2007, hvorefter ryggen bliver belastet. gennem årene er Ryggen blevet dårligere, som har givet en diskusprolaps som 1. september blev opereret. Vi mener at dette kan henledes tilbage til ulykken da jeg aldrig før/efter har haft ulykker med Ryggen"

Selskabet har i brev til nævnet af 15/11 2013 bl.a. anført:

> "Ved selskabets stillingtagen til sagen er der særligt lagt vægt på følgende:
>
> • At klager i henhold til policen har en méndækning på 5 %
> • At selskabets lægekonsulent vurderer méngraden efter ulykken den 29. september 2007 til 10 %
> • At selskabet har udbetalt erstatning i overensstemmelse med lægekonsulentens vurdering
> • At klager ikke har dokumenteret, ved fremsendelse af udtalelse fra fysioterapeut samt lægelige akter, at discusprolapsen i lænden i år 2013 skyldes uheldet tilbage fra 2007
>
> Ved selskabets afgørelse af sagen er der desuden lagt vægt på, at klagers læge i lægejournalen af den 11. april 2013 anfører, at klager er kendt med tendens til rygsmerter, men at der ved MR-scanning i 2011 blev fundet normale forhold.
>
> På baggrund heraf er det selskabets vurdering, at klager ikke har løftet bevisbyrden for, at der er årsagssammenhæng mellem uheldet tilbage i år 2007 og prolapsen i lænden i år 2013.
>
> Selskabets rådgivende lægekonsulent har desuden haft henvendelsen fra klager forelagt omkring genoptagelse, og lægen udtaler, at man ikke får discusprolaps i lænden ved at få en whiplash.

Klager har således ikke dokumenteret, at den medicinske méngrad kan fastsættes højere, hvorfor betingelsen for genoptagelse ikke er til stede.

Selskabet fastholder således, at der ikke er ført bevis for forværring af klagers helbredelsestilstand, som kan tilskrives ulykken den 29. september 2007.

Vi skal henvise til Ankenævnets kendelse nr. 83.147, idet sagen er sammenlignelig med nærværende sag."

Hertil har klageren i brev til nævnet, der er modtaget den 25/11 2013 bl.a. anført:

"Jeg har aldrig inden ulykken haft rygproblemer/smerter eller lign, og derfor mener jeg også med udtalelsen fra speciallæge …, at problemerne er startet der (bilag vedlagt i første klage). At selskabet mener jeg har fået Whiplash (Piskesmæld) er ikke korrekt, da jeg ikke er påkørt bagfra, men derimod direkte imod et vejtræ.
Jeg mener helt klart at det kan dokumenteres at skaden i ryggen er blevet værre igennem udtagelse fra Fysioterapeut som også er vedlagt første klage."

Nævnet har fået forelagt sagens bilag. Der vil blive gengivet et uddrag af det lægelige journalmateriale nedenfor.

I speciallægeerklæring, udarbejdet på vegne af selskabet af en speciallæge i neurologi den 24/10 2008, fremgår bl.a.:

"Tidligere:
For 8-10 år siden indlagt med en hjerte arhytmi som han ikke rigtigt husker nærmere, hvad var. Blev tolket som følger til en virusinfektion, og ikke noget der har givet ham nogen problemer. Han var, tilbage i 1999, forbi egen læge med et venstresidigt nakkehold, som gik i sig selv fuldstændig efter Voltaren Rapid, og 2-3 kiropraktor behandlinger.
Endvidere i 2006 døjede han med smerter i nakken og ud i højre arm. Dette sammenfaldende med at hans søn var meget syg og derfor blev båret meget rundt i den tid. Efter sønnen er blevet rask har der ikke været nogen gener overhovedet.

Nuværende:
29. september 2007 er skadelidte ude at køre. Kører ind i et sving med ca. 70-75 km/t, da han kommer i skred og mister herredømmet over vognen, der kører frontalt ind i et træ. Ved uheldet udløses airbag'en. Skadelidte kan huske hele forløbet, var ikke bevidstløs på noget som helst tidspunkt. Kan selv stige ud af bilen. Er noget chokeret. Får umiddelbart smerter i venstre side af hovedet, og nakkesmerter. Indbringes på skadestuen på … Sygehus, hvor han undersøges med CT-scanning af cerebrum og columna cervicalis, der for begge forholds vedkommende viser normale forhold.

Sygemeldes i en uge på arbejdsgivers opfordring, genoptager herefter stille og roligt gradvist sit arbejde. Påbegynder, via egen læge, fysioterapi, går til dette frem til ca. marts måned 2008, og man beskriver i fysioterapeutisk statusattest 1. april, at han på daværende tidspunkt næsten er symptomfri, men fortsat med periodevis udtrætning med skulderbladene, men dette beskrives til ikke at være værre end før ulykken. Dette stiller skadelidte sig noget uforstående overfor, da han før ulykken, på nær de 2 tilfælde nævnt under tidligere, aldrig nogensinde har døjet med nakke- rygsmerter eller hovedpine. Efter at være ophørt hos fysiotera-

peut har han en periode hvor han mærker det spænder lidt op og han forsøger så efterfølgende behandlinger hos osteopat, men vil samlet sige at tilstanden, som den er i dag, har stået stationært i al fald det sidste halve års tid.

Han klager aktuelt over følgende:
1. Hovedpine. Denne er trykkende og spændende og udgår fra nakken, og stråler opefter i venstre side af hovedet. Er nødt til at tage smertestillende når han får den, men kan ellers godt fungere. Har hovedpine som dette ca. 2 gange om ugen. Havde før uheldet aldrig hovedpine.

2. Nakkesmerter og rygsmerter. Nakkesmerterne beskrives som konstant til stede, hvis han kigger opefter, men ikke hvis han sidder i hovedet i neutral stilling. Rygsmerterne kommer ret obligat i forbindelse med fysisk aktivitet. Han var eks. tidligere meget ivrig bordtennisspiller, men har måttet begrænse dette, da han i dag oplever at få smerter i lænden når han spiller bordtennis.

Funktionsniveau:
1. Arbejder fuldtids som rejsekonsulent på rejsebureau. Ingen særlige skånehensyn.

2. Kan klare alle huslige opgaver, dog er det sådan at typiske "mandeopgaver", som når tunge ting skal løftes, der skal bæres brænde ind, eller foretages hårdt havearbejde, er det svært for ham, da han når han forsøger disse opgaver prompte får smerter omme i ryggen.

3. Før uheldet spillede skadelidte meget bordtennis, mindst 3 gange om ugen, men efter kan han pga. rygsmerterne maksimalt klare at gøre dette ca. en gang hver 14. dag.

Objektivt:
Positive fund:
Bevægeindskrænkning i columna cervicalis.
Kan maksimalt ekstendere ca. 10 grader, normal flektion. Ved sidebøjning kan han bøje ca. 20 grader til højre, 30 grader til venstre. Der er normal rotation både mod højre og venstre. Lettere myogene forandringer i nakkeskulderbæltet bilat.
Ingen pseudoradikulære sensationer ved palpation.

Væsentlige negative fund:
Ingen kranienerveudfald.
Øjne: Pupiller runde egale, nat. for lys.
Der er, sv. t. begge 0E, overalt nat. trofik, tonus, kraft, sensibilitet og dybe reflekser. På UE normal kraft og tonus.
Nat. plantarrespons.

Resume:
Tidligere rask salgskonsulent, der 29. september 2007 er udsat for et uheld hvor han frontalt kører ind i et træ, da hans bil kommer i skred. Ikke bevidstløs ved uheldet.
Efterfølgende far han hovedpine og nakkesmerter, behandles med fysioterapi med god effekt, men der persisterer fortsat i dag gener i form af stillingsafhængige nakkesmerter, anstrengelses- udløste rygsmerter og hovedpine et par gange om ugen.
Derudover oplever han generel træthed og hukommelses og koncentrationsbesvær. Ingen af tingene var tilstede før uheldet.
Objektivt finder jeg let bevægeindskrænkning i columna cervicalis og myogene forandringer, ellers normale forhold.

Konklusion:
Ovenstående er foreneligt med en myogen kronisk smertetilstand, udløst af hans trafikuheld i september 2007.
Det er nu mere end et år siden han var udsat for uheldet, og han beskriver selv at tilstanden har stået uændret det sidste halve år, hvorfor den i al væsentlighed vurderes som stationær.
Jeg har ikke yderligere forslag til behandling eller udredning.

Diagnose:
Distorsio columna cervicalis seq."

Af journalmaterialet fra det behandlende sygehus fremgår bl.a.:

"** BILLEDDIAGNOSTISK EPIKRISE** 13 05 2011 kl. 10:22
MR-skanning af columna thoracalis et lumbalis:
Alle disci har normal højde og normalt signalmønster. Ingen patologiske forandringer i corpora eller buerødder, ingen tegn på aksiel arthritis. Ingen hvirvelsammenfald og ingen tegn på tidligere fraktur. Ingen prolaps eller anden påvirkning mod spinalkanalen. Alle rodkanaler frie bilateralt. Medulla spinalis er normal. Frie forhold i spinalkanalen, som er undersøgt op til og med C7.
MR-diagnose:
Ingen prolaps eller spinalstenose."

Af journalmateriale fra klagerens praktiserende læge fremgår bl.a.:

"**Da: 30 05 2011 Tp: Continuation Dg:**
Svar på MR-skanning af thoraco lumbalis: I.a.
Har recidiverende lænde-rygs problematik igennem en årrække. Ved objektiv undersøgelse ikke fund af skoliose, let indtryk af columna recta og påvirket fleksion samt ekstension. Ømhed ved belastning af SI-led
samt lavt lumbalt.
Det vurderes hensigtsmæssigt, med baggrund i den normale MR-skanning, at fokusere på rygtræning. Henvises til fysioterapi mhp. dette.

Da: 11 04 2013 Tp:.Continuation Dg: L02
Kendt med tendens til rygsmerter. For år tilbage trafikuheld, hvor han ramte et træ med høj kraft.
Smerter i lænderyggen, venstre side. Smerter ved sidebøjning mod højre, rotation mod højre og ved fleksion og ekstension. Nedsat bevægelighed grundet smerterne.
Der er ingen sensibilitetsudfald perifert, ingen krat nedsættelse og ikke refleksudfald. Positiv springingtest samt massiv ømhed venstre side paravertebralt.
Har lette gener ved ST-led venstre side.
Har fået lavet MR-scanning i 201.1 med fund af normale forhold.
Lidt tendens til rygsmerter og henvises derfor til fysioterapi både med henblik på aktuel behandling af smerteepisode samt instruktion i øvelser.
Gives grundig råd om obs.
Aftaler opfølgning her ved forværring, obs. indikation for videre henvisning."

I en statuserklæring af den 24/6 2013 fra den behandlende fysioterapeut heddet det bl.a.:

"Patienten har haft jævnligt behov for at gå til behandling for ryg- og nakkesmerter siden han for år tilbage var involveret i et trafikuheld. Derefter har han haft tilbagevendende problemer med sin nakke- og skulderregion samt smerter i thoracalregionen, lænden og bækkenled,

Førhen har han været aktiv udøver af bordtennis og ikke haft lignende gener hverdagen med bevægeapparatet.

Status med ryggen er en tydelig discusprolaps i lænden, som man desværre ikke via McKenzie behandling og træning, har kunnet påvirke i en positiv retning (ingen centralisering af smerter), og han er derfor indstillet til en operation af denne. Pt. er indskrænket i alle bevægeretninger og har meget svær ved fleksion og extension samt rotationsbevægelser og sidebøjning, dog mest udtalt mod højre side. Der er curve reversal fra siddende position til stående stilling og tiltagende smerter ved forlænget siddende stilling, Neurologiske forhold virker normale, men har intermitterende udstråling af symptomer til UE distaft samt konstante smerter i sæderegion. Der er palpationsømhed ved springingtest og gener ved SI-leddet på venstre side. Der er øget muskulære spændinger ved sæderegionen samt stramhed af M. piriformis og tilhæftningen af Ni. glutealis medias.

Patienten har endvidere problemer med den thoracolumbale overgang samt midtthoracalt, hvor bevægeligheden er nedsat og der er øget myogene spændinger. Tilmed er der tilbagevendende problemer med tendens til "hold i nakken"(obs for prolapslignende symptomer) og hovedpine samt myogene spændinger i regionen der udstråler sig til skulderblad og overarm. Har forsøgt i samarbejde med pt. at påbegynde stabiliserende træningsøvelser og cirkulationsbefordring til led og muskler for kroppen generelt, men han har på grund af nuværende situation med lænden ikke kunnet deltage aktivt i denne proces."

Af journalmateriale fra det behandlende hjertecenter fremgår bl.a.:

"**1. juli 2013 neurokirurgisk notat**
Har talt med patienten i telefonen. Han har fortsat en del, gener med smerter ned i venstre ben. Han hælder til at operation er det rigtige.
Har informeret ham om operationens formål, teknik og risici, herunder blødning, betændelse i sår og brusskive samt i sjældne tilfælde nervepåvirkning med lammelser, påvirket blærefunktion,
potens og endetarmslukkemuskel,
Man kan ikke med sikkerhed love effekt af indgrebet men chancerne er meget gode.
Pga. sommerferien vil patienten gerne vente med operation til d. 2 september.
Vi søger accept ved forsikringsselskabet.
Operation: Ablatio prolapsus disci IV L5 S1"

Af forsikringsbetingelserne fremgår bl.a.:

"**1 Hvad dækker forsikringen**

1.1 Forsikringen giver ret til erstatning ved ulykkestilfælde, hvorved forstås en pludselig hændelse, der forvolder personskade.

9.2 Ménerstatning

9.2.3 5% mén

7. 85.192

Såfremt ulykkestilfældet har medført en méngrad på mindst 5 %, har forsikrede ret til en ménerstatning, der fastsættes, så snart ulykkestilfældets endelige følger kan bestemmes, dog senest 3 år efter ulykkestilfældets indtræden."

Nævnet udtaler:

Klageren var i september 2007 ude for et trafikuheld og blev i 2008 undersøgt af en speciallæge i neurologi på grund af bl.a. smerter i nakke og ryg. Speciallægen stillede diagnosen Whiplash. I perioden herefter konsulterede klageren sin læge flere gange på grund af ryg- og nakkesmerter. I 2011 blev der foretaget en MR-scanning af klagerens ryg, der viste normale forhold. I en statuserklæring af 24/6 2013 fra den behandlende fysioterapeut fremgår det, at klageren jævnligt har været i behandling for ryg- og nakkesmerter, og at han har en diskusprolaps i lænderyggen. Af journalnotat fra det behandlende hjertecenter af 1/7 2013 fremgår det, at klageren er blevet tilbudt operation for sin diskusprolaps i lænderyggen.

Det fremgår, at selskabet vil genoptage sagen, hvis tilstanden forværres væsentligt inden for 5 år.

Ifølge de almindelige forsikringsretlige principper, er det den, der rejser et krav, der skal bevise kravets rigtighed. Det er derfor forsikringstageren, der skal bevise, at ulykkestilfældet i 2007 er årsagen til, at han har fået en diskusprolaps i lænderyggen.

Efter en gennemgang af sagens oplysninger, herunder de lægelige akter, finder nævnet det ikke sandsynliggjort, at klagerens nuværende rygproblemer (diskusprolaps i lænden) skyldes ulykken den 29/9 2007. Nævnet har ved denne vurdering lagt vægt på; at klageren ifølge den indhentede speciallægeerklæring fra den 24/10 2008 havde objektive symptomer i form af bevægeindskrænkning i nakken (columna cervicalis), at han fik stillet diagnosen Whiplash, og at MR-scanning foretaget den 13/5 2011 viste normale forhold i ryggen.

8. 85.192

Spørgsmålet om størrelsen af den méngrad, der er en direkte følge af ulykken, samt hvorvidt der er årsagssammenhæng mellem ryggenerne og ulykkestilfældet i september 2007, kan indbringes for Arbejdsskadestyrelsen. Nævnet finder, sammenhængen mellem ryggenerne og det dækningsberettigende ulykkestilfælde ikke er godtgjort i en sådan grad, at nævnet for sit vedkommende har fundet anledning til at forelægge spørgsmålene om årsagssammenhæng og méngradens størrelse som følge af ulykken i 2007 for Arbejdsskadestyrelsen. Nævnet kan derfor ikke kritisere, at selskabet har afvist at yde yderligere forsikringsdækning.

Som følge heraf

b e s t e m m e s :

Klageren får ikke medhold.

Marianne Højgaard Pedersen
formand