Ankenævnet for Forsikring

Den 21. januar 2015 blev i sag nr. 86281:

xxxxxx xxxxxxxxxxxxxx
xxxxxxxxxxxx xxx
xxxx xxxxxxxxxx

mod

Codan Forsikring A/S
Gl. Kongevej 60
1790 København V

afsagt

k e n d e l s e :

Forsikringstageren har ulykkesforsikring i Codan Forsikring A/S. Han klager over selskabets afslag på at udbetale méngodtgørelse i forbindelse med et anmeldt ulykkestilfælde.

Selskabet har anerkendt, at der er indtrådt et dækningsberettigende ulykkestilfælde, men har vurderet, at klagerens méngrad som følge af ulykkestilfældet er mindre end 5 %, idet han havde en forudbestående lidelse i knæet.

Klageren, der er født i 1959, oplyste i skadeanmeldelse af 24/8 2012 bl.a.:

"

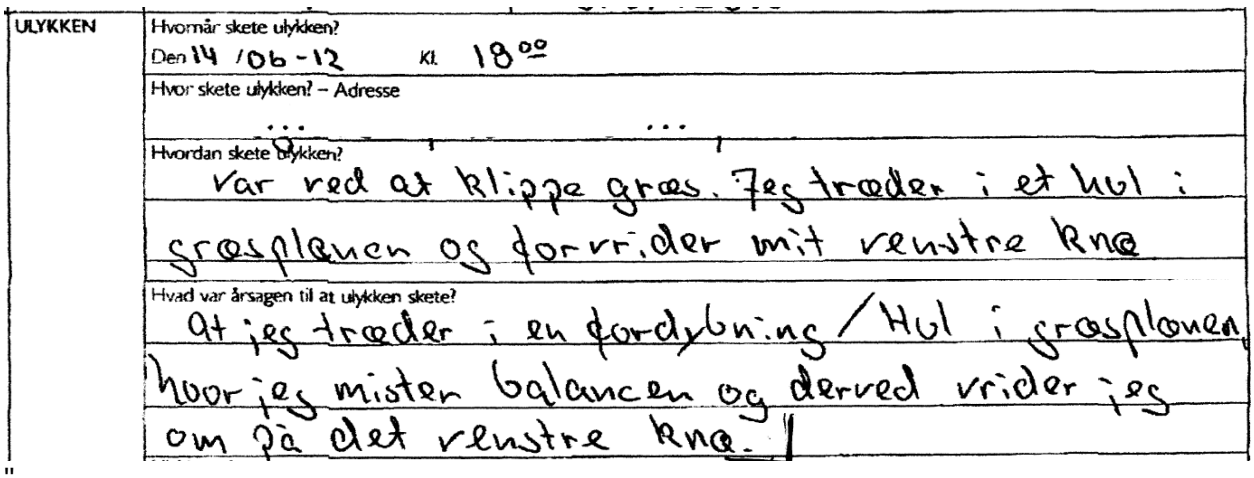

ULYKKEN	Hvornår skete ulykken? Den 14/06-12 Kl. 18⁰⁰
	Hvor skete ulykken? – Adresse
	Hvordan skete ulykken? var ved at klippe græs. Jeg træder i et hul i græsplænen og forvrider mit venstre knæ
	Hvad var årsagen til at ulykken skete? at jeg træder i en fordybning / Hul i græsplænen, hvor jeg mister balancen og derved vrider jeg om på det venstre knæ.

"

Ved brev af 28/8 2012 til klageren anerkendte selskabet, at der var indtrådt en dækningsberettiget skade, og oplyste, at han skulle vende tilbage, hvis han efter ca. et år fortsat havde gener fra knæet.

Af klagerens lægejournal fremgår det, at han den 29/7 2012 fik foretaget en MR-scanning, og det er bl.a. noteret:

> "Der er intakte korsbånd og kollaterale ligamenter. I mediale menisk ses en grad 3 læsion som en horisontal linie, der strækker sig fra den frie rand af menisken og bagud og har forbindelse til en meniskcyste beliggende posteriort : der måler cirka 1 x 1,5 cm. Læsionen synes ikke at gå til overfladen af menisken ind mod leddet. Laterale menisk er normal udseende. Der er en osteokondral læsion i *den* mediale femurkondyl ud for lodlinien : idet der over et cirka 15 mm stort område ses betydelig udtynding af ledbrusken og der er subkondral reaktion med ødem i knoglen. Ledbrusken på tibiaplateauet skønnes normalt. Der er normal ledbrusk i laterale ledkammer. Der er udtalte kondromalasiforandringer ved patella, hvor ledbrusken udtyndet og centralt og på den mediale facet. Der er let intraartikulær ansamling. Følger efter transposition af patella med metal område i tuberositas. Intakt og let ligamentum patellae. Normale forhold i fossa poplitea."

Af en epikrise fra sygehuset af 10/12 2012 fremgår det, at klageren den 5/12 2012 havde været til kontrol med sit knæ, og det hedder bl.a.:

> "Tidligere
> 1985, opereret i ve. knæ. Patella senen flyttet, rgt. viser klampe i proximale tibia.
> Kendt med colitis ulcerosa.
> Kendt med muskelgigt.
> Kendt med cervikal discus prolaps, har smerter og let bevæge indskrænkning ved ekstension af nakken
> Kendt med lumbal discus prolaps x 3.
>
> Aktuelt
> Trådte ned i hul i juni og vred i sit ve. knæ. Siden intermitterende smerter.
> MR skanning viser læsion af mediale menisks baghorn.
> Pt.'en fortæller at det går ikke godt. Han kan hverken cykle eller løbe. Ved gang på ujævnt terræn føles knæet ustabilt og gør ondt. Er generet i dagligdagen.
> …
> Objektivt
> God almen tilstand, slank.
> St. C regelmæssig rytme lig perifer puls
> St. P vesikulær respiration.
> Lige over sternum ses ar efter bronkoskopi.
>
> Ve. knæ. Her ses lateralt ar efter operation i 1985.
> Negativ lachmans test, negativ skuffetest.
> Ved palpation findes udtalte smerter i mediale ledlinje både anteriort og posteriort.
> Ingen ossøse smerter.
> Knæet føles ikke instabilt ved test af sideligamenter.
> …

Konklusion
53 årig mand opskrives til artroskopi af ve. knæ samt resection/suturering af medial menisk læsion."

Af epikrise den 17/12 2012 fremgår det, at klageren fik foretaget en kikkertoperation af knæet, og det er bl.a. anført:

"Indikation
Venstresidige knæsmerter med tegn på menisklæsion svarende til mediale menisk.
…
Resume og plan
Der er foretaget kikkert undersøgelse og operation i venstre knæ. Der er fundet tegn på slidgigt specielt mellem knæskallen og lårbensknogle. Desuden menisklæsion svarende til mediale menisk fjernet.

Trådfjernelse hos egen læge 14 dage. Knæet må belastes til smertegrænsen, men har godt af en del tid fred i første uges tid. Ingen planlagt kontrol."

Ved brev af 2/4 2013 til selskabet oplyste klageren, at han fortsat havde smerter og hævelse i knæet, og at det blev forværret ved belastning.

I funktionsattest af 19/6 2013 til selskabet har klagerens praktiserende læge bl.a. oplyst:

"

		NEJ	JA	
5	a) Har patienten dig bekendt tidligere haft sygdomme, klager eller symptomer fra knæ?	☒	☐	Hvis JA, udfyldes: Hvilke?
	b) Skønner du, at tidligere sygdomme eller andre forhold, har haft nogen form for indflydelse på den nuværende skade eller sygdom eller har forværret dens følger?	☒	☐	Hvis JA, udfyldes: Hvilke?

…

8	Hvilke aktuelle klager fremfører patienten?	Hævelse og smerter ved belastning af venstre knæ + lidt smerter.

…

		NEJ	JA	
12	Er gangen normal?	☒	☐	Hvis NEJ, udfyldes: føler det usikkert – og efter lidt tid mere haltende gang. Hvorfor ikke? (f.eks. haltende, anvender én stok, to stokke, andre hjælpemidler)?

"

Til brug for vurderingen af klagerens méngrad indhentede selskabet en lægeerklæring fra en speciallæge i ortopædkirurgi. I erklæringen af 16/8 2013 er det bl.a. anført:

"**Tidligere sygdomme og indlæggelser**
1981, … (… Sygehus). Indgreb for habituel patellaluksation (Elmslie-Trillat's indgreb?) med god effekt.
1995, …, diskusprolaps indgreb.
…
Nuværende
Det drejer sig om en nu 54-årig mand, [klageren], handels- og merkonomuddannet og nu ansat i flexjob, hvis væsentligste aktuelle helbredsmæssige problemer ve. sidige knægener.

Før aktuelle forløb aldrig væsentlige knægener i voksenalderen. [Klageren] pådrog sig i ungdommen traumatisk ve. sidig patella luksation (ledskred af knæskallen) under fodbold. Oplevede den følgende tid adskillige patellaluksationer, og man endte med at foretage indgreb på knæet på [hospital] i 1981. Indgrebet formentligt Elmslie Dinars indgreb, hvor man afmejsler tuberositas tibise (skinnebensknoen nedenfor knæleddet), rykker den medialt og fæstner den igen, samtidigt med at man laver lateral release (løsner knæleddets kapsel ved knæskallens udside). [Klageren] havde slående effekt af dette indgreb, og har siden da ikke oplevet patellaluksation. [Klageren] angiver, at han efter indgrebet i 1981 på [hospital] har haft et fuldstændigt velfungerende knæled indtil aktuelle skade, har gennem voksenlivet kunnet spille fodbold og cykle og dyrke andre forholdsvis krævende aktiviteter.

[Klageren] pådrog sig d. 14.6 2012 skade på ve. knæ på egen matrikel. [Klageren] var i færd med at slå familiens græsplæne, da han trådte ned i et hul i græsplænen og forvred knæleddet, valgustraume.
…
Ved den ambulante kontrol fortsatte daglige smerter og [klageren] blev viderehenvist til speciallæge til vurdering. Fik efterfølgende foretaget MR-scanning (29.7 2012), som viste medial menisklæsion, osteochondral læsion mediale femurkondyl (indside lårbenskno), samt chondromalasia patellae (påvirket bruskbelægning på patella). Ingen ledbåndsskade. [Klageren] blev indstillet til artroskopi (kikkertindgreb), som blev gennemført på … (… Sygehus) d. 17.12 2012 med fund af medial menisklæsion, som blev fjernet. Desuden fund af patellofemoral og medial artrose (slidgigt). [Klageren] blev afsluttet efter indgrebet.

[Klageren] oplevede kun i mindre grad effekt af indgrebet. Smerter ved aktivitet fortsat til stede dagligt. Aktuelle gener er som anført smerter mere eller mindre konstant. [klageren] kan ikke løbe, ikke cykle, ikke uden besvær gå på trapper, kan ikke gå længere ture, og der er nattesmerter. [Klageren] dyrkede før skaden flere sportsgrene (svømning, fodbold, cykling, volleyball, gåture), al denne aktivitet nu ophørt som følge af smerterne. [Klageren] oplever ikke låsning, der er hævelse ind i mellem, kan ikke sidde i hugsiddende stilling, kan dog godt ligge på knæ.
…
Medicin
Dolol 50-100 mg x 1 efter behov (ikke dagligt), Eltroxin 0,1 mg 1 hver anden dag og 0,15 hver anden dag skiftevis), Asacol 2 x 2, Fentanylplasteru.
…
Underekstremiteter.
Bevægeudslag over ve. hofteled sammenlignet med hø. normale. Kraften over begge hofteled tilfredsstillende.

Aksen over begge knæ klinisk tilfredsstillende. Ve. knæ med længde gående let bueformet cikatrice på 18 cm lateralt for patella efter indgreb i 1981. Desuden 2 cikatricer efter artroskopisk indgreb. Alle indhelede. Let nedsat sensibilitet lateralt for den længde gående cikatrice.

Ve. knæ flekteres til ca. 130 grader med blødt smertende 'end point', og strækkes fuldt. Hø. knæ flekteres til bløddele i glat og glidende bevægelse og uden modstand, og dermed ca. 10 grader mere end ve.

På ve. side smerter medialt både ved passiv og aktiv bevægelse. Patella sporer centralt, der er let skurren retropatellart. Der er fuldt stabile forhold på begge knæ. Ingen rødme, eller varme af knæet, ingen ansamling aktuelt og ingen hævelse. Palpabel metalkrampe medialt ved tuberositas tibiae. Der udmåles femur~ ve. side på 43 cm i en afstand på 10 cm proksimalt for patella, tilsv. på hø. femur. Kraften over knæleddet ved flex. og ext. let nedsat sammenlignet med hø. side. Omkreds af ve. knæ 38 cm, det samme på hø. side. Ve. læg med omfang på 35 cm og på hø. side tilsvarende.

Ankel og fod normale. Ingen pareser og sensibilitet og kapillærrespons på fødder overalt normal. Seneste røntgenbilleder fra KS d. 15.6.2012 er beskrevet med ansamling, corpus liberum (ledmus) samt fastsiddende metalkrampe, ellers normale forhold. Undertegnede har gennemgået billederne, og er ikke helt enig i denne konklusion. Jeg mener at der desuden findes let medial artrose (subchondral sclerosering samt antydningsvis medial randudbygning på tibia og antydningsvis afsmalning af media! ledpalte). Ydermere er rgt. billedet ikke taget med belastning (er liggende), og artrose eller artrosegrad kan derfor ikke endeligt fastsættes!!

…

Konklusion

Det er min vurdering, at [klagerens] klager vedr. ve. knæled er reelle, og at de er stationære og varige. Det er desuden min vurdering, at der er til *en* vis grad er sammenhæng med den nuværende lidelse og den aktuelle skade. [Klageren] havde før aktuelle skade et symptomfrit ve. knæ. Pådrog sig medial menisklæsion og osteokondral skade ved uheldet, skader påvist på MR og artroskopi kort tid efter skaden. MR dog også påvist udtyndet brusk patellofemoralt, og et liggende (!) rtg. billede taget i forb. med skaden, fremtræder med diskrete arthrosetegn i mediale ledkammer. [Klageren] havde i sin ungdom pådraget sig traumatisk ve. sidig patella luksation og efterfølgende oplevet adskillige patellaluksationer. Fik foretaget indgreb mod dette med slående effekt i 1981 og siden ikke oplevet patellaluksation, og i voksenalderen haft et velfungerende knæled indtil aktuelle skade, og har kunnet dyrke forholdsvis krævende sportsaktiviteter.

Det er dog min vurdering, at [klageren] betydende gener efter den aktuelle skade på trods af fjernelse af den beskadigede del af menisken må ses som en kombination af dels den akutte skade med valgustraume/forvridning, menisklæsion og bruskskade/kontusion og dels forud bestående forandringer i knæleddet. Et knæled som har været udsat for adskillige patellaluksationer for mange år tilbage, vil forventeligt på trods af succesfuldt indgreb i 1981 have givet permanent bruskskade patellofemoralt. Denne skade vil forventeligt på sigt udvikle sig til slidgigt i dette og evt. flere ledkamre, en tilstand patienten ikke nødvendigvis har gener fra i dagligdagen eller under sportsudøvelse, men som gør knæleddet følsomt i tilfælde af kraftig skadespåvirkning af knæleddet. Det er således min vurdering, at skaden har medvirket til at give [klageren] betydende gener i dagligdagen, både arbejdsmæssigt og i fritiden."

I brev af 5/10 2013 til klageren oplyste selskabet, at der ikke ville ske udbetaling af méngodtgørelse, idet det bl.a. hedder:

"Efter at have set på de lægelige oplysninger, har vi vurderet at dine følger efter ulykken ikke er af en sådan størrelse, at de kan fastsættes til en invaliditetsgrad på mindst 5 %. Vi har lagt vægt på følgende lægelige oplysninger:

Forudbestående ledskred af knæskallen og slidforandringer. Efter aktuelle meniskskade må generne overvejende tilskrives forud bestående, så ment efter aktuelle skade er under 5 %."

Klageren anmodede ved brev af 28/10 2013 selskabet om en revurdering af afgørelsen, idet det bl.a. blev gjort gældende:

"Det er korrekt, at jeg har haft nogle ledskred, men efter operation i 1993, har der ikke været gener med knæet overhovedet.

Jeg har alle årene dyrket rigtig meget sport, bl.a. fodbold, cykling og volleyball uden problemer!

Efter skaden d.14. juni 2012 og efterfølgende operation, har det ikke været muligt at dyrke nogen form for sport eller længere gåture.

Jeg er derfor meget uforstående med afslaget fra Codan, da disse skader og gener på ingen måder har noget med hinanden at gøre."

Da selskabet fastholdt sin vurdering af méngraden, sendte klageren klageskema af 26/5 2014 til nævnet, idet han bl.a. anførte:

"**Sagsfremstilling, kort redegørelse for sagen.**
D. 14.06 2012 er jeg så uheldig at træde i et hul i græsplænen under græsslåning. Uheldigt mister jeg balancen og vrider om på mit venstre knæ. Jeg kontakter herefter Codan og indsender en skadesanmeldelse. Efter kontakt med skadestuen i …, konstaterer man, at der er tale om en menisk læsion samt en skade på bagsiden af knæet. Der bliver foretaget en operation d. 18.12 2012 på … sygehus. Codan vurderer at méngraden skal sættes under 5 %. De henholder sig til, at skaden skyldes en gammel skade for over 25 år siden, hvor jeg havde ledskred i dette knæ, med efterfølgende operation. Jeg har ALDRIG haft nogen mén efter denne operation, og har kunnet leve et helt normalt liv derefter. Jeg har dyrket fodbold på div/serie plan, cykling og motionsløb bl.a. (Århus-København) volleyball og håndbold, i alle årene efter operationen uden problemer! men alle disse ting stoppede brat d. 14.06 2012. Jeg kan ikke mere løbe, cykle, gå langeture, eller på trapper uden, at knæet hæver og smerter voldsomt. Efter flere forsøg på, at få Codan til at revurdere méngraden uden held, kontakter jeg jer i håb om en retfærdig omgørelse af Codans afgørelse.
…
Hvad vil De konkret opnå hos selskabet?
Det er efter min mening en helt forkert og fejlskønnet afgørelse, at Codan vurderer at méngraden er under 5 %. De påstår, at en skade der er mere end 25 år gammel, er skyld i og har forårsaget den nuværende skade (14.06 2012). De to skader er to vidt forskellige skader. Den gamle var ledskred i venstre side af knæet, og den nye er en meniskskade på højre side af venstre knæ, samt beskadigelse af baghom på bagsiden af knæet.
Det er efter mit skøn en helt igennem uacceptabel afgørelse da skaden har haft rigtig stor betydning, både i dagligdagen, som fritiden. Alle mine fritidsinteresser forsvandt på et øjeblik d. 14.06 2012!

Før d. 14.06 2012 kunne jeg alt, men efter 14.06 2012 kunne jeg ingenting!!! Det er efter min mening ikke kun en méngrad på under 5 %."

I selskabets svar til nævnet af 11/6 2014 hedder det bl.a.:

"Forsikringstageren gennemgik d. 17.12 2012 en operation i knæet. I brev af 02.03 2013 oplyste han, at han fortsat havde gener fra knæet. Vi fremsendte derfor en funktionsattest til udfyldelse hos behandlende læge.

Vi modtog attesten retur og forelagde den for vores lægekonsulent, der imidlertid ønskede indhentet en speciallægeerklæring, idet der i journalen fra egen læge var oplysninger om tidligere knæoperation.

Vi modtog en erklæring fra speciallæge … d. 19.08 2013 og forelagde også denne for lægekonsulenten.

Han udtaler, at der er forudbestående ledskred af knæskallen samt slidgigtforandringer, at forsikringstagerens aktuelle gener overvejende må tilskrives den forudbestående tilstand, og at méngraden efter menisklæsionen er under 5 %.
…
Som redegjort for vurderer vores lægekonsulent, at hændelsen d. 14.06 2012 ikke har medført en méngrad på min 5 %, således som forudsat i punkt 3 i betingelserne for Invaliditetsdækning ved ulykkestilfælde.

Ved denne vurdering er lagt vægt på indholdet af speciallægeerklæringen, hvoraf fremgår, at forsikringstageren i 1981 pådrog sig en traumatisk patellaluksation og efterfølgende oplevede adskillige patellaluksationer. Det fremgår videre, at 'Et knæled som har været udsat for adskillige patellaluksationer for mange år tilbage, vil forventeligt på trods af succesfuldt indgreb i 1981 have givet permanent bruskskade patellofemoralt. Denne skade vil forventeligt på sigt udvikle sig til slidgigt i dette og evt. flere ledkamre, en tilstand patienten ikke nødvendigvis har gener fra i dagligdagen eller under sportsudøvelse…'"

Klageren fremkom med yderligere bemærkninger i brev af 25/6 2014 til nævnet, og det er bl.a. anført:

"I min klage til Codan, anfægter jeg ikke, at der har været ledskred med efterfølgende operation til følge, men derimod fastsættelse af méngraden ved den nye skade.

Siden operationen for ca. 28 år siden, har jeg hvert år spillet 20-25 fodboldkampe, cyklet 3000-5000 km årligt, spillet 15-20 håndboldkampe samt volleyball hver vinter, og levet et helt normalt liv uden komplikationer overhovedet. Alle disse hårde fysiske udfordringer laver man ikke med et skadet knæ, som har alvorlige mén efter forhold sket for 28 år siden.

Det er muligt, at Codan prøver at virke overbevisende, ved at bruge ord som patellaluksationer og patellofemoralt, men det er stadigvæk kun et skøn fra deres side. De skriver også, at det vil være forventeligt, at der udvikler sig slidgigt i dette og evt. flere ledkamre, altså ikke en sikker og påvist diagnose!
…
Jeg vil stærk præcicere, at vurderingen og afgørelsen i denne sag er forkert. Der er tale om to forskellige skader med over 28 års mellemrum. Det er mig der kan mærke reaktionerne i knæet, og det er mig, der nu skal leve med et ødelagt knæ i fremtiden."

I forsikringsbetingelserne fremgår det bl.a.:

"**Hvad omfatter invaliditetsdækningen?**

3. Ulykkestilfælde der medfører mindst 5% medicinsk invaliditet

Når et ulykkestilfælde, se fællesbetingelsernes pkt. 2, er direkte årsag til, at forsikredes medicinske invaliditet (= mén) fastsættes til mindst 5 %, udbetales der erstatning.

Invaliditetsgraden fastsættes i overensstemmelse med den méntabel, som Arbejdsskadestyrelsen benytter på skadetidspunktet, med de begrænsninger, der er anført nedenfor og i pkt. 4.

…

Hvad omfatter invaliditetsdækningen ikke?

4. Invaliditetserstatningen udbetales ikke for:

…

- Invaliditet, når ulykkestilfældet skyldes sygdom (bortset fra besvimelsestilfælde eller ildebefindende).
- Invaliditet, der skyldes sygdom og udløsning af latente sygdomsanlæg, selv om sygdommen er opstået eller forværret ved et ulykkestilfælde.
- Invaliditet, der skyldes, at en tilstedeværende eller tilfældig tilstødende sygdom forværrer følgerne af et ulykkestilfælde.
- Invaliditet, der bestod før ulykkestilfældet, jvf. tillige pkt. 3.

...

Hvad forstås ved et ulykkestilfælde?

2. Som ulykkestilfælde betragtes:

- en pludselig hændelse
- der forårsager personskade"

Nævnet udtaler

Klageren, der er født i 1959, pådrog sig i 1981 et ledskred i sit venstre knæ under en fodboldkamp. Efter yderligere ledskred blev han opereret. Han har oplyst, at der ikke efterfølgende var gener fra knæet.

Klageren pådrog sig en menisklæsion i sit venstre knæ, da han den 14/6 2012 trådte ned i et hul i en græsplæne og vred om i knæet. Han fik den 17/12 2012 foretaget en kikkertoperation af knæet, men han havde fortsat konstante smerter, der bl.a. hindrede

udøvelse af sport. I forbindelse med kikkertoperationen blev der konstateret slidgigtforandringer.

Selskabet har under henvisning til forudbestående lidelser i knæet fastsat méngraden til mindre end 5 %.

Af den af selskabet indhentede speciallægeerklæring af 16/8 2013 fremgår det bl.a., at der er "en vis grad af sammenhæng med den nuværende lidelse og den aktuelle skade." Det fremgår videre, at klagerens "betydelige gener efter den aktuelle skade på trods af fjernelse af den beskadigede del af menisken må ses som en kombination af den akutte skade med valgustraume/forvridning, menisklæsion, og bruskskade/kontusion og de forud bestående forandringer i knæleddet."

Spørgsmålet om størrelsen af den méngrad, der er en direkte følge af ulykken, kan indbringes for Arbejdsskadestyrelsen, men nævnet finder, at en méngrad på mindst 5 % ikke er godtgjort i en sådan grad, at nævnet for sit vedkommende har fundet anledning til at forelægge spørgsmålet for Arbejdsskadestyrelsen. Nævnet finder således ikke grundlag for at pålægge selskabet at udbetale ménerstatning.

Som følge heraf

b e s t e m m e s :

Klageren får ikke medhold.

Poul Sørensen