Ankenævnet for Forsikring

Den 16. september 2015 blev i sag nr. 88025:

xxxxxxxxxxxxxxxxxxxx
xxxxxxxxxxxxxxx
xxxxxxxxxxxxxxx

mod

Privatsikring
Gl. Kongevej 60
1790 København V

afsagt

k e n d e l s e :

Forsikringstageren har rejseulykkesforsikring i Privatsikring. Han klager over, at selskabet har afvist at udbetale méngodtgørelse for et anmeldt ulykkestilfælde.

Selskabet har anført, at klagerens gener skyldes en sygdom, der bestod forud for ulykkestilfældet, og er undtaget dækning.

I anmeldelsesskema af 21/5 2013 til selskabet oplyste klageren bl.a.:

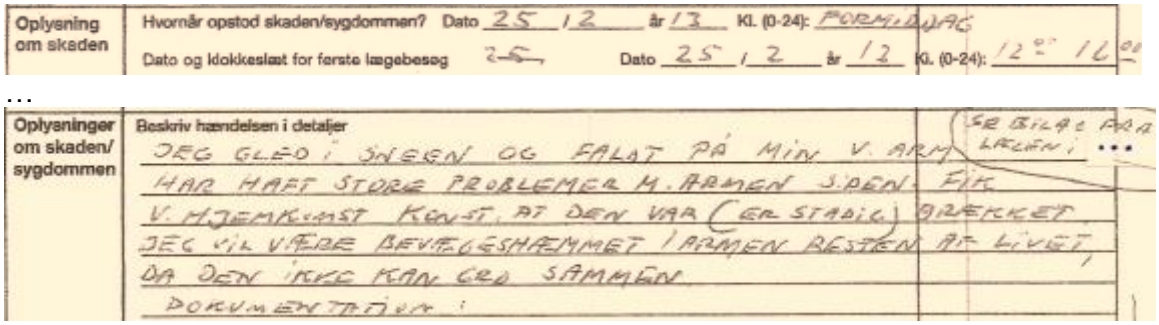

Oplysning om skaden

Hvornår opstod skaden/sygdommen? Dato 25/12 år 13 Kl. (0-24): FORMIDDAG

Dato og klokkeslæt for første lægebesøg Dato 25/12 år 12 Kl. (0-24): 12.00 16.00

…

Oplysninger om skaden/ sygdommen

Beskriv hændelsen i detaljer

JEG GLED I SNEEN OG FALDT PÅ MIN V. ARM SE BILAG PÅ LÆGEN I ...
HAR HAFT STORE PROBLEMER M. ARMEN SIDEN FIK
V. HJEMKOMST KONST. AT DEN VAR (ER STADIG) BRÆKKET
JEG VIL VÆRE BEVÆGELSESHÆMMET I ARMEN RESTEN AF LIVET,
DA DEN IKKE KAN GRO SAMMEN
DOKUMENTATION:

Selskabet anerkendte, at der var indtrådt et dækningsberettigende ulykkestilfælde ved brev af 31/5 2013 til klageren.

I journalen fra klagerens praktiserende læge fremgår det bl.a.:

"*** 18-02-2013 ***
Note
Egen overskrift. Telefonkonsultation

Beder om tid i dag hos … har smerter i ve. arm, det har stået på i ca 1 uge nu. …

*** 18-02-2013 ***
Note
Egen overskrift: konsultation
Ondt i ve sidige muskler sv t thorax og arm gennem en uges tid.
st cetp:nat fraset veludtalt muskelømhed sv t skulderparti og ned ved især ve skulderblad+ costalmuskler+ ømhed sv t proximale ve sidige underamrmsukler.
…
*** 19-03-2013 ***
Note
Egen overskrift: Telefonkonsultation
Rygsmerter samt muskelsmerter i ve arm. Får tid. …

*** 19-03-2013 ***
Note
Egen overskrift: konsultation
Gennem ca 6 uger smerter i ve underarm nu tydeligst ved drejebevlægelse.
Smerter og den voldsomme ømhed ligger sv t muskulatur og slet ikke sv t albue eller hånd.
Har nu også fået lændemseter men uden udstråling til ben.
Der etale om byldeømhed sv t underarmmuskulatur.
…
*** 21-03-2013 ***
Udgående henvisning - Speciallægehenvisning til: … - Reumatologi/Fysiurgi
Anamnese, Socialt, Objektive fund og sagt til patienten: Gennem ca 6 uger smerter i ve underarm nu tydeligst ved drejebevlægelse.
Smerter og den voldsomme ømhed ligger sv t muskulatur og slet ikke sv t albue eller hånd.
Har nu også fået lændemseter men uden udstråling til ben.
Der er tale om byldeømhed sv t underarmmuskulatur.
Sættes i beh med Todolac samt Klorzoxazon.
Henvises mhp vurdering samt behandling.
…
08-04-2013
…
Billeddiag. epikrise
MR-skanning af columna lumbalis samt Th11 og Th12, viser lette degenerative forandringer med afsmalnede iv.rum på niveau L5/S1 samt Th11/Th12, hvor disci har reduceret vandindhold. Normalt signal fra den medskannede del af medulla spinalis/conus medullaris.
På den sagittale optagelse ses mere end halvdelen af corpus Th11 hypointens på T1 og T2 sekvensen og efter i.v.kontrast ses diskret kontrastopladning. På STIR sekvensen ses ødem.
I corpus af L5 samt os sacrum og apikalt i højre os ilium, ses flere små rundagtige processer under 1 cm, som er hypointense på T1 og T2 sekvensen og hyperintens på STIR sekvensen. Der må mistænkes metastaser.
Der er nordral højde af corpora. Normaltudseende SI led.
Aksialt er der skannet:
L2/L3: Synovial cyste i højre facetled, medfører lille impression af durasækken, der er dog bevarede pladsforhold i spinalkanalen, frie recesser og frie rodkanaler.

L3/L4 og L4/L5: Diskret cirkumferentiel discusprotrusion, gode pladsforhold i spinalkanalen, frie recesser og frie rodkanaler.
L5/S1. Randudbygninger, samt let hypertrofiske facetled med let påvirkning af venstre L5 rod ekstraforaminært, bevaret pladsforhold i venstre rodkanal, i spinalkanalen. Frie recesser samt frie S1 rødder.
…
*** 10-04-2013 *'*
Note
Egen overskrift: konsultation
Med æf: Lab og rtg svgar.
Mr scanning pga. rygsmerter (…) viste mistanke om metastaser sv t lænd.
Vi venter på PSA.
Ryggen har fået det ganske godt på det sidste.Armen er også blevet noget bedre.
…
Billeddiag. epikrise
RU venstre albue
10-04-2013 kl. 09:53
Viser en uskarpt afgrænset opklarende linie med omgivende dårlig defineret opklaringer i proksimale femtedel af corpus radii med beskedne anteriore og radial vinkling. Ingen sideforskydning eller længde ændringer, men omgivende små ossøse uskarp afgrænset fragmina.
Konklusion:
Let Fejlstillet formentlig patologisk fraktur proksimalt i corpus radii.
Pt. sendes i skadestuen til videre behandling.
…
*** 11-04-2013 ***
Indkommende epikrise - Udskrivningsepikrise fra … AKUT AFD., … SYGEHUSVÆSEN
Udskrivningsepikrise
Konklusion, behandlingsplan og tentativ diagnose
60 årig mand der tidligere i det hele har været rask kommer i modtagelsen efter fund af fraktur ved rtg af venstre underarm og albue. Der har igennem halvanden måned været smerter i armen som blev voldsomt forværret efter styrt på skiferie. Desuden nylig forværring af pt kendte rygsmerter. Ingen B-symptomer, ingen glandelsvulst, ingen ændringer i afføring. Ingen symptiomer fra lungerne. Ingen ændringer i prostatagener. Ingen hovedpine, svimmelhed eller synsforstyrrelser.

Objektivt:
Der er ingen smerter i venstre arm, hverken direkte eller indirekte. Eneste funktionsnedsættelse er manglende suppinationsevne. Ingen obejektive fund i øvrigt.
…
Plan:
Den aktuelle fraktur er mistænkelig patologisk og sammenholdt med fund af metastasesuspekte forandringer ved MR-scanning af columna tyder det på multible cancermetastaser. I anamnesen er der ikke oplagte primærcancere og pt har ikke haft symptomer fra andre steder end knoglerne. Der har igennem mange år været prostata- gener men ingen udvikling eller forværring af disse. Blodprøver uden voldsomme forandringer. Mht pt fraktur konfereres med ort kir mellemvagt … og denne lægger konservativ pla (se dennes notat). Mht udredning for okkuilt cancer henvises til diagnostisk enhed i … til udredning."

I klagerens sygehusjournal fremgår det bl.a.:

"**10.04.2013 11:58 BES AKUT AFD., SENGEAFS., … Assistance LÆGE**

Ortopædkir. tilsyn
60-årig mand oplever for ca. 6 uger siden ømhed i proksimale del af ve. underarm. Ømheden er persisterende. To uger efter de begyndende symptomer på skiferie, hvor han falder og slår sig. Får betydeligt ømt i proksimale underarm herved. Blev set i [udlandet] af en læge, der diagnosticerede ham med tennisalbue.
Pt. har efterfølgende fået aftagende ømhed og har nu ikke længere smerter i sin underarm, men mangler ca. 45 grader i fuld supination. Egen læge har derfor sendt pt. til rtg. af ve. underarm.
…
På rtg. ses der fraktur i den proksimale 1/5 del af radius. Frakturen ser svært patologisk ud. Endvidere ses knogletegningen plettet og udtyndet ud mere proksimalt i radius op til et par cm fra caput radii. Der ses også spredt, plettet knogletegning sv.t. distale radius, dog uden mistanke om fraktur her.
Der er bevarede neurovaskulære forhold. Normal fleksion og ekstension. Ingen smerter ved bevægelse. Som tidligere beskrevet nedsat supination, normal pronation. Ingen særlig palpatorisk ømhed.
…
Ift. den patologiske fraktur ve. underarm udstyres pt. med slynge.
Pt. skal ses i vort amb. om 14 dage til rtg.kontrol.
…
10.04.2013 13:35 NOT … AKUT AMB.
…
Nuværende problemstilling
Pt har siden ca midt i februar haft ondt i venstre albue. Initielt fået advide det var en tennisalbue. Pt tog på skiferie og måtte der have hjælp til at tage tøj på grundet smerter. En dag på ski falder pt og slår sin venstre arm og har derefter udtalt forværring med smerter i hele armen. Søger læge der mener det er tennisalbuen der fortsat generer. Efterfølgende er der mange smerter der siden er bedret gradvist. Igennem længere tid har der ikke været nogen smerter i armen, som han dog ikke bruger ret meget. Der er udtalt funktionsnedsættelse og pt han ikke suppinerer, men angiver dog at dette er blevet bedre gradvist.
…
10.04.2013 14:21 NOT … AKUT AMB. Obj. us. og konklusion
…
Plan:
Den aktuelle fraktur er mistænkelig patologisk og sammenholdt med fund af metastasesuspekte forandringer ved MR-scanning af columna tyder det på multible cancermetastaser."

Ved mail af 9/2 2014 til selskabet meddelte klageren, at han fortsat havde gener som følge af bruddet i armen.

Ved breve af 14/3 2014 og 17/11 2014 fra to andre ulykkesforsikringsselskaber, blev klagerens méngrad som følge af ulykkestilfældet vurderet til 5 %. I brevet af 14/3 2014 er det bl.a. bemærket, at selskabets lægekonsulent har "lagt vægt på, at der er gener i venstre arm i form af let nedsat strækkeevne og ømhed. Der er endvidere taget højde

for, at der inden skaden var gener i armen i form af knoglekræft, som ikke giver ret til erstatning".

I ortopædkirurgisk speciallægeerklæring af 10/9 2014 er det bl.a. noteret:

> "**Skadesanamnese**
> Februar 2013 er patienten på skiferie. Står stille på løjpen og påkøres med lav hastighed af anden skiløber. Vælter relativt udramatisk ned i blød sne og tager fra med venstre arm. Der mærkes straks ved dette voldsomme smerter. Diagnosticeres af lokal læge i [udlandet] som tennisalbue, men pga. vedvarende smerter, røntgenfotograferes den venstre underarm den 23.4.13 på dansk Sygehus, der viser fraktur sv.t. proksimale radius. Frakturen beskrives som svær patologisk/malignitetssuspekt med tab af knoglesubstans og tumoragtig udseende. Ved efterfølgende undersøgelse på … og … Sygehus konstateres, at patienten har myelomatose med disseminering sv.t. kranium, columna og også sv.t. den patologiske fraktur sv.t. venstre antebrachium/radius. I øvrigt behandles frakturen konservativt.
> …
> **Patientens klager**
> Klager over daglige smerter i venstre underarm, især accentueret ved aktiviteter og arbejde (patienten arbejder i … og håndterer byrder op til 20 kg.). Der beskrives også hvilesmerter, men ingen søvnforstyrrende smerter. Klager også over generende nedsat bevægelighed (se under objektivt), hvilket kompromitterer patienten i sit arbejde. På VAS 0-10 angives smerterne stærkt varierende i intervallet 2-9 afhængig af aktivitet og pludselig forkerte bevægelser.
> …
> **Resumé og Konklusion**
> Februar 2013 falder patienten med et relativt mildt traume fra stående stilling på skiløjpe i [udlandet]. Lander på venstre underarm. Akutte smerter i forbindelse med faldet.
> Patienten var forinden ikke kendt med maligne diagnose, men havde konstateret ømhed sv.t. det senere brudsted et par måneder forinden, hvilket egen læge havde fortolket som tennisalbue/epikondylitis.
> Grundet vedvarende smerter konstateres et par måneder efter hjemkomsten i april 2013 en fraktur sv.t. venstre proksimale radius der - korrekt bedømmes som svært malignitetssuspekt. Det konstateres efterfølgende at patienten har myelomatose med disseminering til bla. cranium, columna samt venstre radius. Frakturen er behandlet konservativt. Patientens aktuelle gener er bevægeindskrænkning ved især håndens supination og smerter især ved aktivitet og løft af byrder - arbejder i … med håndtering af mindre pakker.
> Objektivt er konstateret supinationsdefekt, ømhed sv.t. frakturstedet og muskulær hypotrofi sv.t. venstre OE.
> Sammenfattende må det vurderes at det relative milde traume ved faldet februar 2013, udløste et brud på venstre radius, men i høj grad på baggrund af en i forvejen svækket knoglestruktur, svækket af myelomatotiske forandringer.
> …
> /patologisk fraktur venstre proksimale radius
> dissemineret myelomatose/"

I klageskema af 5/5 2015 til nævnet har klageren bl.a. gjort gældende:

> "Jeg har anmeldt ulykken til Privatsikring - som i 1. brev af 31.Maj 2013 anerkender skaden, men dog ønsker at se tiden an i et år - i tilfælde af situationens skulle ændre sig.

Pr. 1. juni 2013 får jeg således pludseligt afslag. Begrundelse: at jeg i marts samme år har haft smerter i 6 uger i venstre underarm!
Afslaget vurderer jeg er helt forkert; intet nyt lægefagligt siden jeg anmeldte skaden!
Jeg henvender mig igen til PrivatSikring - samtidig med jeg oplyser, at mine 2 andre livsforsikringsselskaber ([selskab 1] samt [selskab 2]) begge har anderkendt skaden og udbetalt erstatning for 5 % mén. (Selskaberne har samme forsikringsbetingelser.)

Alle 3 selskaber har haft fuld adgang til samme lægefaglige oplysninger - og det skal bemærkes, at jeg giver selvfølgelig fuld adgang til speciallægeundersøgelser(ortopædkirurg) som [selskab 2] udbad sig inden deres afgørelse

Dernæst beder jeg at få genoptaget min sag -.
Sagen bliver således vurderet på ny - men med oplysninger om, at de nye lægefaglige oplysninger ikke ændrer på deres afgørelse.
Derfor henvender jeg mig til ankenævnet."

Selskabet har i brev af 22/5 2015 til nævnet bl.a. anført:

"Vi anerkendte i brev af 31.05.2013, at hændelsen var omfattet af ulykkesforsikringen, men gjorde samtidig opmærksom på, at forsikringen ikke dækker forudbestående lidelser. Vi bad ham vende tilbage, hvis der måtte vise sig varige følger af uheldet.

Klageren vendte tilbage til sagen i februar 2014, idet han oplyste, at han fortsat havde gener.

Vi modtog funktionsattest fra andet forsikringsselskab, samt journal fra egen læge. Det fremgik heraf, at klageren var diagnosticeret med myelomatose. Vi forelagde herefter sagen for vores lægekonsulent. Han udtalte, at der ifølge de lægelige bilag var tale om et brud i den venstre albue igennem en metastase. Dermed var det sygdommen og ikke uheldet, der havde forårsaget bruddet. Dette understøttedes af, at der 3 uger efter den anmeldte hændelse anføres *'Gennem ca 6 uger smerter i ve underarm... '*.

Vi har derfor i brev af 01.06 2014 meddelt klageren, at vi ikke kan udbetale erstatning, idet der er tale om følger efter sygdom og ikke efter ulykkestilfældet.

Klageren gjorde indsigelse over afgørelsen, og vi forelagde derfor sagen for en anden lægekonsulent. Han påpegede, at der er tale om brud gennem klagerens spoleben, hvor knoglen er svækket af cancer (myelomatose). Sygdommen har svækket knoglen så meget, at den brækker selv ved en påvirkning, der normalt ikke medfører knoglebrud. Lægekonsulenten påpegede endvidere, at det af journalen af 19.03.2013 fremgår, at der gennem 6 uger havde været smerter i venstre underarm, og at det af journalen af 11.04.2013 fremgik, at der gennem 1½ måned havde været smerter, der blev voldsomt forværret efter styrt på skiferie.
…
Foranlediget af klagen har vi på ny gennemgået sagen, men finder ikke grundlag for at ændre afgørelsen.

Som anført har vores lægekonsulenter pointeret, at der er tale om brud på en knogle, der er svækket af myelomatose. I speciallægeerklæringen anføres, at *'Står stille på løjpen og påkøres med lav hastighed af en skiløber. Vælter relativt udramatisk ned i blød sne og tager fra med venstre arm.'* Endvidere anføres *'...det relative milde traume ved faldet februar*

2013, udløste et brud på venstre radius, men i høj grad på baggrund af en i forvejen svækket knoglestruktur, svækket af myelomatoiske forandringer.'

I henhold til punkt 4.3 i betingelserne for Rejseulykke undtages ulykkestilfælde, der skyldes sygdom eller udløsning af latente sygdomsanlæg, selv om sygdommen er opstået eller forværret ved et ulykkestilfælde, samt forværring af følgerne af ulykkestilfælde, der skyldes en tilstedeværende eller tilfældig tilstødende sygdom.

Vi må fastholde, at forsikringstagerens gener i venstre arm skyldes den sygdom, der allerede forud for ulykkestilfældet havde givet anledning til smerter, og derfor er undtaget i medfør af den anførte bestemmelse. At diagnosen først er stillet efterfølgende, ændrer ikke herved."

I forsikringsbetingelserne hedder det bl.a.:

"**4.1 Dækning**
Forsikringen dækker ved død eller medicinsk invaliditet samt tandskade som følge af et ulykkestilfælde, hvorved forstås en pludselig hændelse, der forårsager personskade.
…
4.2.2
Når et ulykkestilfælde har medført en varig medicinsk invaliditet på mindst 5%, og tilstanden er stationær, udbetales invaliditetserstatning. Erstatningen udbetales senest 3 år fra skadedatoen. Er tilstanden på dette tidspunkt ikke stationær, fastsættes erstatningen på grundlag af tilstanden på dette tidspunkt, uagtet at tilstanden på et senere indtrådt stationært tidspunkt måtte føre til en højere eller lavere méngrad.
…
4.3 Undtagelser
Ulykkesforsikringen dækker ikke følgende:
- Ulykkestilfælde, der skyldes sygdom eller udløsning af latente sygdomsanlæg, selv om sygdommen er opstået eller forværret ved et ulykkestilfælde.
- Forværring af følgerne af ulykkestilfælde, der skyldes en tilstedeværende eller tilfældig tilstødende sygdom."

Nævnet udtaler:

Det fremgår af sagen, at klageren den 18/2 2013 opsøgte sin praktiserende læge på grund af smerter i venstre underarm, hvilket blev tolket som en tennisalbue. Under en skitur faldt klageren den 25/2 2013 og fik efterfølgende tiltagende smerter i sin venstre underarm. Lægen på skisportsstedet tolkede smerterne som en forværring af tennisalbuen. Da smerterne fortsatte, blev der den 10/4 2013 foretaget en røntgenundersøgelse af klagerens venstre arm, og der blev konstateret en fraktur. Det blev samtidig konstateret, at klageren havde kræftsygdommen myelomatose, og at der bl.a. var metastaser svarende til frakturstedet.

I speciallægeerklæring af 10/9 2014 fremgår det, at klageren fortsat har daglige smerter i underarmen både ved hvile og belastning, og at der er nedsat bevægelighed. Speciallægen konkluderede bl.a., "at det relativt milde traume ved faldet februar 2013, udløste et brud på venstre radius, men i høj grad på baggrund af en i forvejen svækket knoglestruktur, svækket af myelomatotiske forandringer".

Selskabet har anført, at hovedårsagen til bruddet er klagerens kræftsygdom, og har herved henvist til forsikringsbetingelsernes undtagelser vedrørende forudbestående lidelser og sygdom.

Klageren har henvist til, at bruddet på armen opstod ved faldet den 25/2 2013, og at to andre ulykkesforsikringsselskaber har fastsat hans méngrad til 5 %.

Nævnets flertal udtaler:

Flertallet bemærker, at selskabet ved anerkendelsen af ulykkestilfældet den 31/5 2013 ikke har givet klageren et uforbeholdent tilsagn om udbetaling af ménerstatning uden hensynstagen til de almindelige regler om årsagssammenhæng og forsikringsbetingelsernes undtagelser vedrørende forudbestående lidelser og sygdom. Flertallet bemærker også, at selskabet ikke er bundet af andre forsikringsselskabers vurdering af årsagssammenhæng og méngrad.

Selvom det efter sagens oplysninger må lægges til grund, at frakturen i klagerens arm blev udløst af ulykkestilfældet den 25/2 2013, finder flertallet, at klageren ikke har godtgjort, at ulykkestilfældet også har været hovedårsagen til generne. Flertallet har bl.a. lagt vægt på oplysningerne om klagerens kræftsygdom, metastaserne på frakturstedet, og det relativt milde traume. Flertallet har videre lagt vægt på de lægelige oplysninger, hvor frakturen betegnes som en såkaldt patologisk fraktur. Flertallet har herefter ikke grundlag for at pålægge selskabet at udbetale godtgørelse for varigt mén efter ulykkestilfældet.

Nævnets mindretal udtaler:

Mindretallet finder efter en gennemgang af sagen at måtte lægge til grund, at bruddet på klagerens venstre underarm opstod ved et fald på en skitur den 25/2 2013. Mindretallet finder videre, at et fald på ski også kan være egnet til at fremkalde et brud på en rask arm. Klageren har fremsendt dokumentation for, at to andre ulykkesforsikringsselskaber har anerkendt, at det anmeldte ulykkestilfælde i sig selv har medført en méngrad på 5 %. Mindretallet finder herefter, at klageren har løftet sin bevisbyrde for, at de anførte gener kan henføres til ulykkestilfældet.

Mindretallet bemærker, at det er selskabet, der skal bevise, at forsikringsbetingelsernes undtagelsesbestemmelser bl.a. vedrørende forudbestående lidelser finder anvendelse. Selskabet har henvist til, at egne lægekonsulenter har vurderet, at der er tale om et brud i en knogle svækket af kræftsygdom, og at knoglen har været svækket i en grad, at den kunne brække selv ved påvirkninger, der ikke normalt medfører knoglebrud. Selskabet har – uanset 2 andre ulykkesforsikringsselskabers modsatrettede vurderinger – ikke fundet anledning til at forelægge sagen for Arbejdsskadestyrelsen med henblik på en vurdering af spørgsmålet om årsagssammenhæng.

Mindretallet finder herefter, at selskabet ikke har løftet bevisbyrden for, at de påberåbte dækningsundtagelser finder anvendelse. Da mindretallet ikke finder grundlag for at se bort fra fastsættelsen af klagerens méngrad på 5 %, skal selskabet i henhold til forsikringsaftalen anerkende udbetale méngodtgørelse i overensstemmelse hermed.

Afgørelsen træffes efter stemmeflertallet.

10. 88025

Som følge heraf

b e s t e m m e s :

Klageren får ikke medhold

Marianne Højgaard Pedersen
formand