Ankenævnet for Forsikring

Den 20. april 2016 blev i sag nr. 88973:

xxxxxxxxxxxxxxxxxxxx
xxxxxxxxxxxxxxx
xxxxxxxxxxxxxxx

mod

Codan Forsikring A/S
Gl. Kongevej 60
1790 København V

afsagt

k e n d e l s e :

Forsikringstageren har ulykkesforsikring i Codan Forsikring A/S. Han klager over, at selskabet har afvist at udbetale erstatning for varigt mén efter et anmeldt ulykkestilfælde den 8/2 2013.

Selskabet har anført, at det ikke er dokumenteret, at der er årsagssammenhæng mellem den anmeldte skade og klagerens gener, og har bl.a. henvist til en udtalelse fra Arbejdsskadestyrelsen.

I skadeanmeldelse af 26/2 2014 til selskabet har klageren bl.a. oplyst:

"Hvordan skete ulykken?	Gled på vej en trekking tur
Hvad var årsagen til, at ulykken skete?	ujævn terræn
Hvilken legemsdel er beskadiget ved ulykken?	venstre knæ
…	
Generelle oplysninger	
Har du yderligere oplysninger eller kommentarer, kan du skrive dem her.	jeg var ved egen læge flere gange i 2013 hvor jeg fik oplyst det var en forstuvning, men MR skan viser at menisk er skadet, og jeg skal have en kikkert operation i … den 24. marts 2014."

Selskabet anmodede klageren om yderligere oplysninger, og i skema af 10/3 2014 har klageren bl.a. anført:

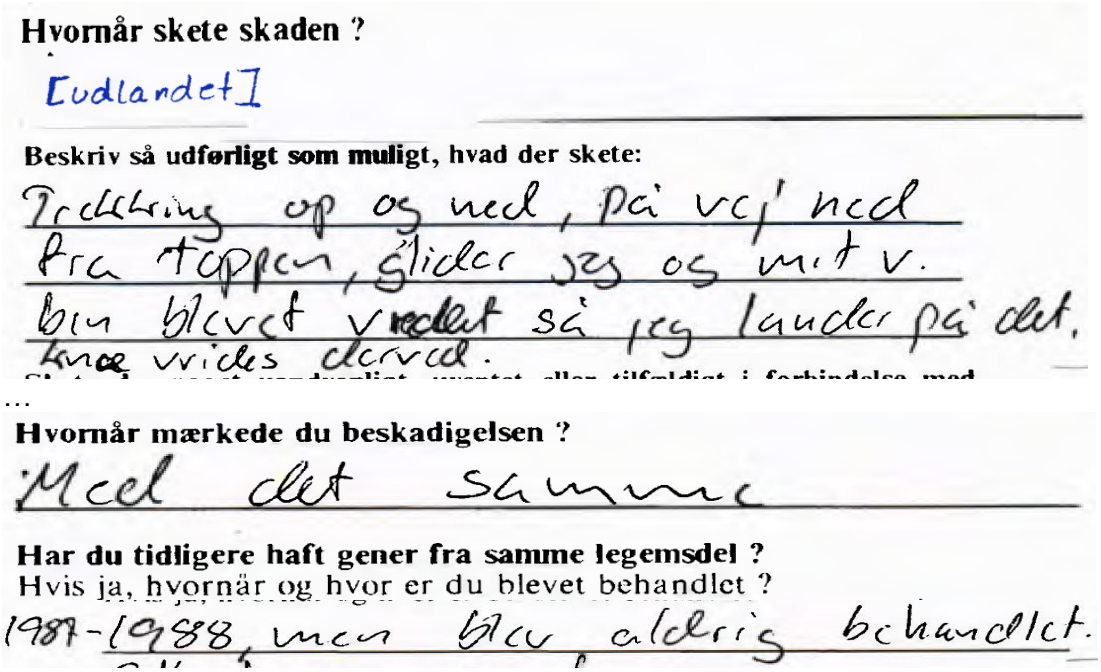

Hvornår skete skaden ?

[udlandet]

Beskriv så udførligt som muligt, hvad der skete:

Trækking op og ned, på vej ned fra toppen, glider jeg og mit v. ben bliver vredet så jeg lander på det, knæ vrides derved.

...

Hvornår mærkede du beskadigelsen ?

Med det samme

Har du tidligere haft gener fra samme legemsdel ?

Hvis ja, hvornår og hvor er du blevet behandlet ?

1987-1988, men blev aldrig behandlet.

Af journalen fra klagerens praktiserende læge fremgår bl.a.:

"**Dato: 15 04 2013 Initial: …**

I efteråret opereret i hø skulder for rotator cuff læsion .
Meget generende smerter i skulderen .
Obj Normal konfiguration af skulderen . Ømhed sv til bicepssenen Smerter ved abduktion fra 55 gr
Besvær med at føre hånd til nakke og til lænd .
Ligner impingementsyndrom / følger efter operation .
Rp Rtg af skulder + UL-scanning

Dato: 06 06 2013 Initial: …

Har fået at vide at det er en frossen skulder han har .
Tilbagevenden smerter i ve knæ
Obj Normal konfiguration . Ingen snsamling . Glat bevægelighed . Ingen skurren .
Appleys tets neg .
Ikke sideløs ikke skuffeløs
Lige nu intet at finde
Tidlige haft osteochondritis dissecans .

Dato: 03 12 2013 Initial: …

Kom hjem fra [udlandet] den 22 nov.
Fortæller at der var masser af myg
Er i profylaktisk behandling med Malarone
8 dage efter hjemkomsten høj feber med influenzaagtige symptomer

…
Dato: 07 01 2014 Initial: …

Tilbagevendende problemer med smerter i ve knæ.
Mange vridtraumer .
Nu igen problemer .
Smerter ved stillingsændring . Af og til giving away
Obj Let hævelse med ansanmling . Smerter ved max flexion.
…
Dato: 30 01 2014 Initial: …

MR scanning viste mensiklæsion -.
Vil gerne opereres
OK -jeg henviser til ortopædkir afd i …"

I beskrivelsen af MR-scanningen af 20/1 2014 er det bl.a. noteret:

"BESKRIVELSE
Mediale og laterale kollaterale ligament er normalt.
Anteriore og posteriore krusiate ligament er normalt.
Mediale menisk baghorn ses med en lang skrå læsion, der når tibiale flade. Der er små meniskcyster.
Laterale menisk er størrelsesreduceret og uregelmæssig. Det kan dreje sig om tidligere operation eller om følger efter læsion og sekundær degeneration.
Brusken er uregelmæssigt afsmalnet medialt, lateralt og i mindre grad anteriort. Ekstensorsenerne er normale.
Moderat ansamling i knæleddet med en lille medial poplitealcyste og en ca 2,5 x 4 x 4 ca tyndvægget ganglion bag femur ved m gastrochnemius caput laterale tilhæftning

KONKLUSION
Mediale menisk baghorn skrå læsion.
Laterale menisk følger efter tidligere operation eller læsion og sekundær degeneration."

Klageren blev den 21/2 2014 undersøgt på ortopædkirurgisk afdeling, og af epikrise af 24/2 2014 fremgår bl.a.:

"Henvist med gener fra ve. knæ siden vridtraume. Generne er lokaliseret medialt.
Har været forsøgt behandlet konservativt, men smerterne har været uændrede, hvorfor der er foretaget MR-skanning.
MR-skanning har vist skråtforløbende læsion i baghornet af mediale menisk.
Han har problemer med smerter ved mindste rotation i knæet.

OBJEKTIVT
Svt. ve. knæ finder man ingen hævelse eller ansamling. Fri bevægelighed.
Distinkt ømhed over mediale ledlinie, specielt ved rotation, hvor han føler, der går noget i klemme.

Vi har talt om mulighed for konservativ versus operativ behandl. Han ønsker artroskopi."

Den 24/3 2014blev klageren opereret og i operationsbeskrivelsen er det bl.a. noteret:

> "Knæet er stabilt.
> Anterolateral adgang, fin oversigt over en normal bursa og et fint femoropatellarled.
> Mediale recess: Ingen patologi.
> Mediale ledkammer: Lidt uregelmæssig brusk på femur, Ikke tibia, men bagtil er der en stor meniskskade. Denne reseceres pænt med stansetang.
> Centralt: Bageste korsbånd bag synovialvæv, men stramt på krogen.
> Forreste: Synligt, pænt og stramt.
> Lateral: Her må der have været reseceret i menisken før. Næsten det hele af menisken mangler: Det er ikke slået ind nogen steder.
> Der er ret uregelmæssighed bagtil, så jeg foretager en afglatning og re-resektion.
>
> KONKLUSION
> Som forventet efter MR medial meniskskade, som nu er reseceret.
> Derudover må han have været opereret i laterale menisk før, og der er glattet fint af nu. Set med artroskopørens øjne er pt. FÆRDIGBEHANDLET."

I funktionsattest af 15/1 2015 indhentet af klagerens andet ulykkesforsikringsselskab har hans praktiserende læge bl.a. oplyst, at han ikke var bekendt med, at klageren tidligere skulle have haft sygdomme eller klager fra samme knæ. Videre anførte lægen, at klageren havde oplyst, at han ikke tidligere var blevet opereret i knæet, og at der ikke var ældre ar efter operationer.

Selskabet forelagde spørgsmålet om klagerens méngrad for Arbejdsskadestyrelsen, der indhentede ortopædkirurgisk speciallægeerklæring af 26/6 2015, hvoraf det bl.a. fremgår:

> "D. 08/02-2013 gled pt på vej ned af [bjerg], knæet hævede kraftigt op og i efterforløbet kunne pt ikke belaste knæet uden at det hævede kraftigt op. Skaden blev længe betragtet som en forstuvning og behandlet med Ibumetin og pamol. Indtil der blev foretaget en MR-scanning som viste meniskskade
>
> 24/03-2014 blev der foretaget en artroskopi, hvor der påvistes en større menisklæsion i mediale kammer, operatøren anfører at der må have være foretaget en resektion af laterale menisk tidligere, men patienten oplyser at han aldrig har været opereret i knæet tidligere. Det kan dreje sig om en anatomisk varriant.
> …
> Pt generes stadig af murren og værken i knæet, af og til kommer der høje smæld, pt lokaliserer disse til uden for knæleddet. Der er ikke noget dagligt forbrug af smertestillende, men det hænder at han må tage Ibumetin 600mg, når smerterne bliver for slemme
>
> Pt er blevet gradvist bedre men kan stadig ikke løbe eller spille fodbold som tidligere, da straffes han med stærke smerter i knæet.
> …
> Konklusion: pt har en begyndende artrose, posttraumatisk, dette passer med sygehistorien og de objektive fund, der er overensstemmelse med klagerne og de objektive fund.

Der er en klar sammenhæng med skaden og de nuværende lidelser, både på grund af traumatiseringen af brusken og på grund af, den øgede belastning i det daglige, efter meniskskaden.

Der er i dag megen litteratur, der tydeligt viser sammenhængen, mellem meniskskade og udviklingen af artrose.

Da der er tale om at begge menisker er skadet, både den mediale og den latterale, er der ikke nogen gode behandlingsmetoder der kan forsinke artroseudviklingen.

Prognose: der er stadig mulighed for at funktionen bliver bedre, men på længere sigt må man forvente at pt vil udvikle behandlingskrævende artrose, i hø. knæ."

Arbejdsskadestyrelsen har i udtalelse 26/11 2015 vurderet klagerens méngrad efter det anmeldte ulykkestilfælde til mindre en 5 %, idet det bl.a. er anført:

"Da der er tale om en ulykkesforsikring, bliver der ved vurderingen af det varige mén ikke kompenseret for forværring, der skyldes forudbestående helbredsmæssige forhold.

Grundlaget for vores vurdering:

- [Klageren] vred den 8. februar 2013 om på venstre knæ under en trekkingtur

- [Klageren] henvendte sig til egen læge den 6. juni 2013 på grund af smerter i venstre knæ. Der er ingen oplysninger om ulykken i journalen. Forinden havde han haft kontakt til egen læge den 15. april 2013 på grund af smerter i højre skulder

- [Klageren] henvendte sig på ny til egen læge den 7. januar 2014, hvor han igen klagede over smerter i venstre knæ. Der er heller ikke her oplysninger om ulykken i journalen, men alene oplysninger om mange vridtraumer

- [Klageren] henvendte sig atter til egen læge den 24. februar 2014 på grund af smerter i venstre knæ i anledning af et vridtraume

- MR scanning i januar 2014 påviste læsion af inderste menisk, og i yderste var der følger efter tidligere operationer/læsioner samt sekundær degeneration

For at vi skal kunne vurdere, at der er årsagssammenhæng mellem en ulykke og efterfølgende symptomer, skal det være dokumenteret eller sandsynliggjort, at symptomerne er opstået med nær tidsmæssig forbindelse til ulykken (strakssymptomer). Ved symptomer med nær tidsmæssig forbindelse til en ulykke forstås normalt inden for et par dage.

Strakssymptomer kan for eksempel sandsynliggøres med en lægejournal, hvis man har henvendt sig til en læge kort tid efter ulykken, men strakssymptomer kan også sandsynliggøres på anden måde.

Det er dog ikke tilstrækkeligt til at sandsynliggøre strakssymptomer, at man lang tid efter en ulykke blot fortæller, at man faktisk havde strakssymptomer.

Vi har lagt vægt på, at [klageren] ikke blev undersøgt af en læge i forbindelse med den anmeldte ulykke den 8. februar 2013, men først kontaktede egen læge den 6. juni 2013 på grund af smerter i venstre knæ, og at et egentligt traume først omtales i februar 2014.

På denne baggrund er det vores vurdering, at det ikke i tilstrækkelig grad er sandsynliggjort, at der har været de nødvendige strakssymptomer, og at der er en sammenhang mellem ulykken og smerterne i venstre knæ.

På grund af manglende årsagssammenhæng vurderer vi derfor, at skaden den 8. februar 2013 har medført et varigt mén på mindre end 5 procent."

I klageskemaet af 19/1 2016 til nævnet har klageren bl.a. anført:

"1. Sagsfremstilling, kort redegørelse for sagen. Supplerende redegørelse kan evt. vedlægges

Jeg glider på vej ned fra toppen af [bjerg] i [udlandet], vrider mit venstre knæ. Går ikke til læge lokalt, går til egen læge der flere gange siger at mit knæ er forstuvet, for henvisning, bliver skannet via [privat sundhedsordning], men.sk. ødelagt. Operation på … sygehus.
Der er 100% årsags sammenhæng mellem fald på [bjerg], og knæskaden, hvordan skulle jeg ellers kunne være så aktiv før skaden, og ikke efter ??

2. Hvad vil De konkret opnå hos selskabet? (skal udfyldes)

Jeg ønsker at Codan Forsikring A/S skal anerkende min knæskade som en straks skade, og at Codan Forsikring A/S som [andet forsikringsselskab] opgør mit mén til 5%, og erstatter ud fra det.
Codan skal/bør anerkende årsags sammenhæng som [andet forsikringsselskab] har gjort."

Selskabet har i brev af 8/2 2016 til nævnet bl.a. oplyst:

"Som redegjort for er generne første gang omtalt i lægejournalen d. 06.06.2013, dvs. ca. 4 måneder efter den omtalte hændelse. Forinden, d. 15.04.2013, har forsikringstageren konsulteret sin læge pga. smerter i skulderen, men knægenerne er ikke omtalt her. Journalen omtaler imidlertid ikke noget traume, men omtaler såvel d. 06.06.2013 og 07.01.2014 tilbagevendende smerter.

Forsikringstageren har d. 10.03.2014 i et spørgeskema oplyst, at han i 1987-1988 havde gener fra samme knæ, men blev ikke behandlet herfor. MR-scanningen viste en lateral menisklæsion, og beskriver det som følger efter tidligere operation eller læsion og sekundær degeneration. Tilsvarende anføres i operationsbeskrivelsen, at '*Derudover må han have været opereret i laterale menisk før...'*

Som redegjort for har vi valgt at indhente en udtalelse fra Arbejdsskadestyrelsen, der en neutral myndighed med ekspertise i at vurdere årsagssammenhæng og méngrader.

På det foreliggende grundlag må vi henholde os til denne udtalelse, og derfor fastholde, at der ikke er grundlag for erstatningsudbetaling, hverken i henhold til Invaliditetsdækning ved ulykkestilfælde eller i henhold til Straks-erstatning ved ulykkestilfælde, idet der ikke er godtgjort årsagssammenhæng mellem den anmeldte hændelse og forsikringstagerens

knægener. Det skal tilføjes, at begge dækninger undtager forudbestående lidelser mv., jf. punkt 4 i betingelserne for de respektive dækninger.

For en ordens skyld skal vi bemærke, at et selskab ikke bliver bundet af et andet selskabs afgørelse, jf. bl.a. AK 86540."

Klageren har i brev af 29/2 2016 til nævnet bl.a. bemærket:

"Codan henviser til AK86540 hvilket der ikke er noget forkert i, men den kendelse mener jeg slet ikke kan side stilles med min sag, det er en ret 'tynd' sammenligning.

Klageren i AK86540 henvender sig overhovedet ikke til en læge på noget tidspunkt, først 10 måneder efter det anmeldte ulykkestilfælde henvender klager sig til en kiropraktor, ikke til en læge.

Codan henviser lige ledes til bilag nr. B hvor jeg skriver at jeg aldrig blev behandlet tilbage i 1987-88 på … sygehus, grunden til den 'manglende' behandling den gang var at mit knæ ifølge lægen havde en lettere forstuvning, og jeg skulle bare holde det fra sport i 6 måneder oplyste lægen, hvilket jeg gjorde.

Siden 1987-88 har jeg aldrig haft problemer / smerter fra det venstre knæ, og som før nævnt har jeg dyrket en del sport, fodbold, håndbold, karate, lang distance løb, og trekking uden nogen problemer.

En tur på 7 dage til toppen af [bjerg] med sådan et knæskade er simpelthen fysisk umulig.

Codan har spurgt mig vedr. tidligere læger, og fået alle de oplysninger de har bedt om i denne sag, Codan har ikke kunnet finde noget hverken hos sygehuse, eller læger der kan relatere til at jeg har haft lignende skade i venstre knæ før denne skade.

Som før nævnt henvendte jeg mig ikke til en læge i hverken [udlandet] eller [udlandet] i det jeg kender til deres læge system gennem mine mange år i de lande.

Jeg henvender mig til egen læge ca. 4 måneder efter mit ulykkestilfælde i det jeg slog det hen med at 'det går nok over' men det gjorde det ikke.
Min læge blev som sagt ved med at kalde skaden en forstuvning, og derfor forlangte jeg at lægen lavede en henvisning til [privat sundhedsordning] så jeg kunne blive skannet via [privat sundhedsordning], da det offentlige ikke ville.

Ingen tvivl om at jeg skulle have søgt læge med det samme ved ankomst til Danmark, men det gjorde jeg desværre ikke.

Jeg har ikke siden skaden dyrket de sportsgrene som før nævnt, jeg har forsøgt med karate, og løb men det kan jeg ikke mere grundet smerter i venstre knæ.

Speciallæge … citat fra erklæring af den 26. juni 2016.

Der er en klar sammenhæng med skaden og de nuværende lidelser, både på grund af traumatiseringen af brusken og på grund af, den øgede belastning i det daglige, efter meniskskaden.

Citat slut.

Det siger helt klart at der er årsagssammenhæng mellem det anmeldte vridtraume og mine store gener i knæet.

Yderlig kan det nævnes ifølge funktions test som [andet forsikringsselskab] har fået lavet den 15. januar 2015 ikke forefindes ar eller anden synlige tegn på tidligere indgreb i mit venstre knæ.

Det er ikke til at forstå hvordan ASK og Codans læger kan sige at mit men er under 5 % med de gener der er i det forban.. knæ. [sur emoji] hverdag."

I forsikringsbetingelserne hedder det bl.a.:

"**Hvad omfatter invaliditetsdækningen?**

3. Ulykkestilfælde der medfører medicinsk invaliditet

Når et ulykkestilfælde, se fællesbetingelsernes pkt. 2, er direkte årsag til, at forsikredes medicinske invaliditet (= mén), fastsættes til mindst 5% eller mindst 10% udbetales der erstatning.

…

Hvad omfatter invaliditetsdækningen ikke?

4. Invaliditetserstatningen udbetales ikke for

…

- Invaliditet, som udelukkende er en forværring af en forudbestående lidelse.

…

Hvad omfatter straks-erstatningen?

3. Straks-erstatning ved visse skader

Når et ulykkestilfælde, se fællesbetingelsernes pkt. 2, er direkte årsag til en af de nedenfor beskrevne skader, udbetales erstatning.

Følgende skader berettiger til udbetaling af erstatning, svarende til 1% af forsikringssummen ved invaliditet:

…

- Menisklæsion

…

Hvad omfatter straks-erstatningen ikke?
4. Straks-erstatningen udbetales ikke for:

…

- Skader, der bestod før ulykkestilfældet, jfr. tillige pkt. 3.

…

Hvad forstås ved et ulykkestilfælde?
2. Som ulykkestilfælde betragtes:

- en pludselig hændelse
- der forårsager personskade

9. 88973

Årsagssammenhæng:

For at opnå dækning skal der være årsagsammenhæng mellem ulykkestilfældet og skaden. Ved vurderingen bliver der bl.a. lagt vægt på, om hændelsen er egnet til at forårsage personskade. Det vil sige, om hændelsen i sig selv er nok til at forårsage/ forklare skaden."

Nævnet udtaler:

Klageren har anmeldt til selskabet, at han den 8/2 2013 pådrog sig en menisklæsion i venstre knæ, da han gled under en trekkingtur. Han har oplyst, at et andet ulykkesforsikringsselskab har vurderet hans varige mén til 5 %.

Efter en gennemgang af sagen – herunder navnlig Arbejdsskadestyrelsens udtalelse af 26/11 2015 - finder nævnet, at klageren på det foreliggende grundlag ikke har bevist, at hovedårsagen til hans gener fra venstre knæ er en følge af den anmeldte tilskadekomst den 8/2 2013. Nævnet har blandt andet lagt vægt på, at der i journalen fra klagerens praktiserende læge ikke er oplysninger om et traume den 8/2 2013, og at der i journalnotatet den 7/1 2014 blandt andet er angivet, at der er tale om "Tilbagevendende problemer med smerter i ve knæ" og "Mange vridtraumer. Nu igen problemer". Nævnet kan derfor ikke kritisere, at selskabet har fastsat méngraden efter den anmeldte tilskadekomst til mindre end 5 %.

Det af klageren anførte vedrørende erstatningen fra et andet ulykkesforsikringsselskab kan ikke føre til et andet resultat.

Som følge heraf

b e s t e m m e s :

Klageren får ikke medhold.

Marianne Højgaard Pedersen
formand