Ankenævnet for Forsikring

Den 13. september 2017 blev i sag nr. 90704:

xxxxxxxxxxxxxxxxxxxx
xxxxxxxxxxxxxxx
xxxxxxxxxxxxxxx

mod

PenSam Forsikring A/S
Jørgen Knudsens Vej 2
3520 Farum

afsagt

k e n d e l s e :

_____

Forsikringstageren er via sin fagforening omfattet af en kollektiv ulykkesforsikring hos Pensam Forsikring A/S. Hun klager over selskabets afslag på at yde dækning for et anmeldt ulykkestilfælde.

Klageren anmeldte den 26/1 2016, at hun den 6/8 2013 var blevet bidt af en skovflåt på højre underben, og at hun havde gener i form af bl.a. kroniske smerter, nedsat kraft i højre ben, gangproblemer, svimmelhed og hovedpine samt koncentrationsproblemer og træthed.

Selskabet har afvist at yde dækning under henvisning til, at der ikke er årsagssammenhæng mellem den anmeldte hændelse og klagerens gener.

I klageskema af 9/4 2017 til nævnet har klageren bl.a. anført:

> "**Sagsfremstilling**
> *Supplerende redegørelse kan evt. vedhæftes som bilag.*
> Bidt af en flåt i aug 2013 på højre underben. Den samme sag har i fra [andet forsikringsselskab] sagsfremstilling. … I har fået lægepapirer
> PenSam har holdt sig meget roligt og kigget over skulderen på [andet forsikringsselskab], jeg kke og aldrig oplyst om samarbejdet den vej. Jeg har tilsendt Jer den post jeg har fra PenSam, som først afgjorde sagen da jeg ringede i feb.2017 Jeg forstår ikke den mengradssætning, eftersom mit liv og hverdag er helt ændret, jeg har problemer som kronisk smerter 24-7 nedsat gangfunktion. Problemer med trapper, er hver dag afhængig af andres hjælp

Hvad vil du konkret opnå hos selskabet?
En erstatning. Til hjælp til hverdagen evt trappeelevator."

I et bilag vedlagt klagen har klageren supplerende anført:

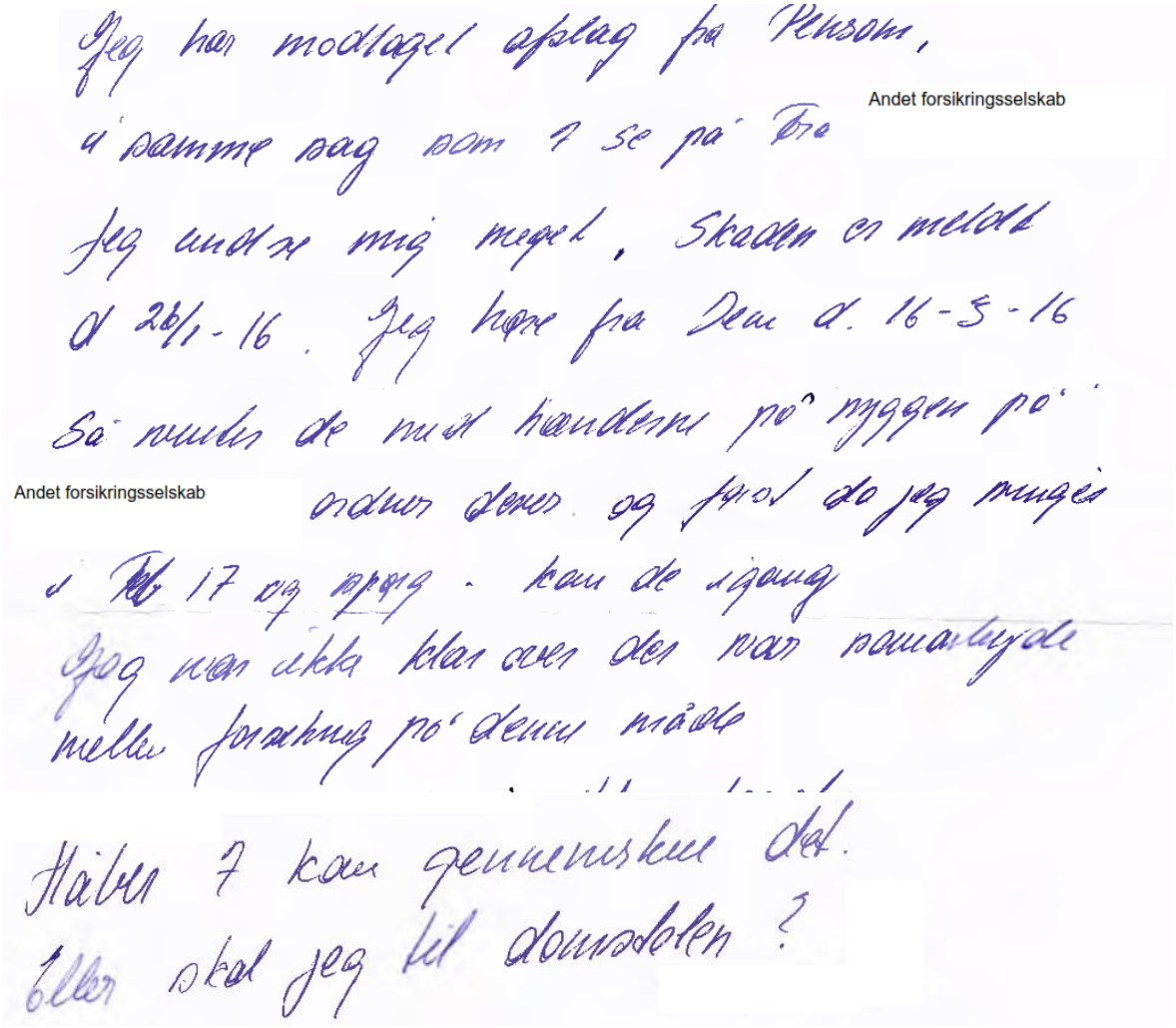

Jeg har modtaget afslag fra Pensam,
i samme sag som I se på Fra
Andet forsikringsselskab
Jeg undre mig meget, Skaden er meldt
d 26/1-16. Jeg høre fra Dem d. 16-5-16
Så venter de med handerne på nyggen på
Andet forsikringsselskab
ordner dever og først da jeg vinger
i Feb 17 og spørg. kan de igang
Jeg var ikke klar over der var samarbejde
mellem forsikring på denne måde
Håber I kan gennemskue det.
Eller skal jeg til domstolen?

Hertil har selskabet i brev af 11/5 2017 til nævnet bl.a. gjort gældende:

"**Klagen**

Klager over afslag på dækning fra ulykkesforsikring i PenSam Forsikring af følger af flåtbid i august 2013.

Vores konklusion

Vi fastholder afslag allerede, fordi der ikke kan påvises noget varigt mén på 5% eller derover alene hidrørende fra en ulykke, som kunne give ret til udbetaling fra fritidsulykkesforsikringen … Ulykke i PenSam Forsikring.

Aftalegrundlag

Klager omfattes i kraft af sit medlemskab af [fagforening] af … Ulykke i PenSam Forsikring.

… Ulykke er en kollektiv fritidsulykkesforsikring, der er tegnet i PenSam Forsikring af [fagforening] for alle medlemmer af [fagforeningen] under 65 år og med en forsikringssum på 100.000 kr.

Dækningen på … Ulykke omfatter fritidsdækning ved varigt mén alene hidrørende fra en dækningsberettiget ulykke på mindst 5 % i 2013 og fra 2014 på 8 % eller derover.

Vi vedlægger Forsikringsbetingelser for … Ulykke i PenSam Forsikring.

Sagsfremstilling

Klager har anmeldt en ulykke den 02.02.2016. Af anmeldelsen, som vi vedlægger i kopi, fremgår det, at klager den 06.08.2013 var udsat for et flåtbid.

Der findes et ret omfattende lægeligt materiale i sagen, som vi går ud fra, at nævnet allerede har modtaget kopi af, men vi sender naturligvis gerne kopi, hvis nævnet måtte ønske det.

Vi har i sagen korresponderet med klagers advokat …

Vi har afvist dækning, fordi der ikke er påvist noget varigt mén på mindst 5 % hidrørende fra en dækningsberettiget ulykke, og desuden fordi smitte, fx fra bakterier eller virus, udtrykkeligt er undtaget fra dækning i fritidsulykkesforsikringen … Ulykke.

Det fremgår af de lægelige oplysninger, at en undersøgelse for borrelia viste normale forhold.

Der er endvidere foretaget en række andre lægelige undersøgelser, herunder MR-scanning, neurofysiologiske undersøgelser og blodprøver, men der er ikke fundet en medicinsk forklaring på klagers lidelser. Der er i de lægelige akter beskrevet et kronisk smertesyndrom af ukendt årsag.

Vi har dog tilkendegivet at ville afvente genvurdering i Arbejdsskadestyrelsen (Arbejdsmarkedets Erhvervssikring).

Denne fremkom 17.01.2017 og gav os ikke anledning til at ændre vurdering.

Arbejdsskadestyrelsen (Arbejdsmarkedets Erhvervssikring) har ved genvurdering i afgørelsen 17.01.2017 fastholdt, at det varige mén er mindre end 5 %.

Et mén på mindre end 5 % ville ikke give ret til dækning, og vi fastholder også af den grund, at tilfældet ikke givet ret til udbetaling fra fritidsulykkesforsikringen … Ulykke.

Vi kan for fuldstændigheds skyld oplyse, at fritidsulykkesforsikringen … Ulykke er ændret efter 2013 således, at der ikke ydes dækning for varige mén på mindre end 8 %.

Vi bemærker i øvrigt, at klager tillige omfattes af Forsikring ved visse kritiske sygdomme, som er tegnet i tilknytning til den arbejdsmarkedspensionsordning i PenSam, som klager omfattes af i kraft af sin ansættelse.
Vi har derfor tillige undersøgt, om klager kunne opfylde betingelsen for dækning som følge af:

> **P. Diagnosen 'Følger efter Borreliainfektion (TBE) i nervesystemet efter flåtbid'**
> Ved følger efter Borreliainfektion (TBE) i nervesystemet efter flåtbid forstås længerevarende (mere end 6 måneder) eller kronisk neuroborreliose som følge af flåtbid, der har medført vedvarende (perifere eller kranielle) neurologiske følger.
>
> Diagnosen skal være stillet ud fra spinalvæskeundersøgelser, borreliaspecifikke antistof-undersøgelser, CT/MR-scanning og klinik. De neurologiske følger skal have været til stede 6 måneder eller mere og være vurderet og bekræftet af en neurologisk speciallæge.

Der forligger en undersøgelse for borrelia, som viser normale forhold, så allerede af den grund kan der ikke opnås dækning efter denne bestemmelse.

Vi har også undersøgt, om klager kunne opfylde diagnosekriterierne for slagtilfælde:

> **A. Diagnosen 'Slagtilfælde (apopleksi)'**
> Ved slagtilfælde (apopleksi) forstås en spontant opstået beskadigelse af hjernen eller hjernestammen, som medfører objektive neurologiske udfaldssymptomer (f.eks. lammelser, taleforstyrrelser og intellektuel reduktion) af mere end 24 timers varighed, som enten skyldes en forsnævring eller tillukning af en pulsåre i hjernen, eller en blodansamling i eller udenpå hjernen, der er opstået spontant eller er en følge af en medfødt defekt i hjernens blodkar.
>
> Der skal være blivende neurologiske udfald, og beskadigelsen af hjernen skal være påvist ved en CT/MR-scanning. Hvis en blodprop i hjernen ikke er bekræftet ved en CT/MR-scanning, er tilfældet omfattet, hvis samtlige klassiske kliniske tegn på blodprop i hjernen er opfyldt, og der er varige neurologiske udfaldssymptomer i form af lammelser, føleforstyrrelser, taleforstyrrelser og intellektuel reduktion. Ved sidstnævnte tilfælde kan de objektive neurologiske udfaldssymptomer tidligst vurderes efter 3 måneder.
>
> Undtaget fra dækningen er TCI.
>
> Diagnosen skal være stillet på en neuromedicinsk eller neurokirurgisk afdeling eller af en speciallæge i neuromedicin.

Der er ikke stillet nogen sådan diagnose på en neuromedicinsk eller neurokirurgisk afdeling eller af en speciallæge i neuromedicin, så allerede af den grund vil forsikringens krav til en dækningsberettiget diagnose med slagtilfælde ikke være opfyldt.

Vi fastholder derfor, at tilfældet heller ikke giver ret til udbetaling fra Forsikring ved visse kritiske sygdomme i PenSam.

Vores vurdering

Vi bestrider ikke, at klager er helbredsmæssigt belastet.

Der er imidlertid ikke dokumentation for noget varigt mén hidrørende fra en ulykke, som kunne give ret til dækning fra fritidsulykkesforsikringen … Ulykke.
Arbejdsskadestyrelsen (Arbejdsmarkedets Erhvervssikring) har efter genvurdering i afgørelse 17.01.2017 fastholdt, at det varige mén er mindre end 5 %.

Hertil kommer, at ulykkesforsikringen i PenSam Forsikring ikke dækker sygdomstilfælde, ligesom den ikke dækker skade eller skadeforværring, som skyldes smitte, fx fra bakterier eller virus, hvilket tillige omfatter smitte i form af infektioner, der overføres fra dyr til mennesker, herunder tillige insekt- eller vektorbåren infektion som fx borreliabakterier med skovflåt.

Der foreligger desuden en undersøgelse for borrelia, som viser normale forhold.

Der er heller ikke dokumentation for nogen anden diagnose, som kunne opfylde betingelserne for dækning fra Forsikring ved visse kritiske sygdomme i PenSam.

Ankenævnspraksis

Der findes en lang række ankenævnskendelser, som fastslår, at der ikke opnås dækning fra en forsikring, hvis forsikringens betingelser for dækning ikke er opfyldte.

Vi kan eksempelvis henvise til nævnets kendelser nr. 75.549, 78.056 og 86.183.

Vores afgørelse

Vi fastholder afslag, fordi der ikke kan påvises noget varigt mén på 5% eller derover alene hidrørende fra en ulykke, som kunne give ret til udbetaling fra fritidsulykkesforsikringen … Ulykke i PenSam Forsikring.

Vi fastholder desuden, at klager ikke har fået stillet nogen diagnose, som kunne give ret til udbetaling fra Forsikring ved visse kritiske sygdomme.

Der er efter vores opfattelse fortsat ikke grundlag for at ændre denne vurdering."

Klageren har ved brev modtaget i nævnet den 6/7 2017 fremsendt en kopi af en artikel om borrelia fra Familiejournalen samt et udskrift fra Facebook fra Erstatningsadvokaterne vedrørende refleksdystrofi.

I et brev modtaget i nævnet den 13/7 2017 har klageren yderligere anført:

"Jeg har aldrig haft problemer i nogen retning med mine ben, før jeg i aug. 2013 Søgte læge på grund af insekt/flåtbid, jeg havde rødme/hævelse omkring stedet hvor det halve af insektet stadig sad. Jeg blev behandlet og påbegyndte pencil behandling,.
Herefter gik det den gale vej, stærke smerter og hævelse, tp. forhøjelse i højre underben, søvnforstyrrelser - og gangproblemer. Jeg har været til mange undersøgelser hvor læger ikke kan finde fejl på min puls/krop i den henseenden. Heller ikke hudafskrabninger

Jeg skulle selvfølgelig have taget et billede af insektet/bidet den første dag. Men hvem tænker på det, I øvrigt har jeg købet en forsikring der dækker mig for alt udefrakommende der skader.
Ifølge læge …
Giver hun mig diagnosen Refleksdystrofi efter insekt bid.
Og hvad jeg kan læse på Sundhed DK opstår Reflexdystrofi (crps) efter skade/traumer.
Året efter beskriver … fra … hospital, at han stadig kan et bidemærket/ar efter insektbid. Altså var det ikke en lille hudafskrabning.
… kunne ikke fuldende undersøgelsen, eftersom han ikke måtte sætte nåle dybt i benet. Så ingen kan sige den er OK.
Jeg er i dag glad for, at jeg ikke har endnu konstateret borrelia, Selv om jeg forsat har en stor væskesamling i højre ben, som ingen ved hvad indeholder, eftersom ingen må tage prøver eller stikke nåle deri. Hvilket jeg stadig ikke helt forstår. Hvad er de bange for.
Jeg har fulgt med i udtagelser fra bl.a. …, der findes rigtig mange andre sygdomme ved insekt/flåt bid end borrelia. At [andet forsikringsselskab] og Pensam ikke vil anerkende det, kan kun se ud, til at det koster dem penge.
Jeg følger også mange af Arbejdsmarkedets Erhvervssikring afgørelser, der er rigtig mange de går til domstolene, hvor de ændres, så ergo tager de af og til en forkert beslutning.
Jeg er sikker på at min læge kan se forskel på insektbid og så en hudafskrabning. Det er bare ikke rimeligt at det er advokater og læger der skal bruge tid,
Og tjene penge på andres skader, fordi der er nemt at bruge usandsynlig sammenhæng,
I dag er mit liv ændret til at jeg har kronisk smerter - søvnforstyrrelser - nedsat gangfunktion - altid afhængig af andre
Jeg har måtte skifte bilen ud ved hjælp fra kommunen - fået el-cykel - el-løbehjul Hjælp til hushold og have - indkøb o.s.v fra familien
Jeg kan godt begynde at søge efter speciallæger og lægge penge der, men det aflaster ikke mine problemer, Og jeg har jo ligesom været der, men dengang var der ingen der havde forestillet sig at det ville ende så galt,Så jeg vælger at bruge mine på at få hverdagen til at fungerer bedst muligt, og håber de to forsikrings vil deres kunder der bedste
Jeg føler mig meget krænket og ked af det, med den behandling både [andet forsikringsselskab] og Pensam har givet, Og kan kun konstatere at jeg har valgt at stole på de forkerte. Jeg undere mig også meget over [andet forsikringsselskabs] og Pensam sammarbejde,"

I brev af 1/8 2017 til nævnet har selskabet fastholdt sin afgørelse.

Nævnet har fået forelagt bilag fra sagen, herunder de lægelige oplysninger.

Af journal fra egen læge fremgår det bl.a.:

"**08-08-2013 TK/TR** …
obs erythemia migrans på hø crus
…
21-10-2013 Kons./Besøg …
stadig let erythem af hø crus og spændt med ødem, ømhed af lægmuskulaturen
Kan hun have thrombophlebit?
Til ultralyd af hø UE

Furix retard for at mindske ødem

…
EPIKRISE:

Endelig beskrivelse 2013-11-01-06.59.04
ULTRALYDUNDERSØGELSE AF HØJRE UNDEREKSTREMITET
viser normale dybe vener fra ingven til midt på crus. Fraset dette er forholdene upåfaldende.
/Fortolket af …/ Region …
/Skrevet af …/ Region …
/Godkendt af …/ Region …
…

30-01-2014 Anden eller ikke specificeret hudforandring

Diagnoser
Anden eller ikke specificeret hudforandring (r238)

Kontakt tekst

Ambulantepikrise

Afsendt: 31-01-2014 14:40

Afsender
Sygehus …
… Karkirurgisk Afdeling (…

Modtager ***Patient***
… …

Første besøg: *30-01-2014 10:14*
Seneste besøg: *30-01-2014 10:14*

Aktionsdiagnose
DR238 Anden eller ikke specificeret hudforandring

EPIKRISE:
…
Henvisningsårsag :
Henvist for en måneds testes talt grundet rødme samt smerter i højre ben ved aktivitet. Opstået efter flåtbid.Kommer til vurdering for mulig thromboflebit.
Procedure :
ZZ0150 Forundersøgelsesjournal
Allergi :
Allergisk overfor nikkel, krom og Cobolt
Tidligere :
2005 … hysterektomi.
2009 … cystocele
Aktuelt :
Henvist fra … universitetshospital grundet rødme, hævelse og smerter i højre ben ved aktivitet. Dette opstået efter flåt bid i august måned.
Forbindelse med flåtbiddet behandlet med Penicillin, efterfølgende opstået rødme og hævelse samt smerter i højre ben lige over ankelleddet.
Smerterne beskrevet som brændende og lokaliseret i et bånde lige over rødmen ned til ankelleddet.
Øvrige organsystemer :
Systematisk adspurgt, ingen klager.

Medicin :
Corodil 20mg x 1.
Simvastatin 40 mg x 1.

Objektivt :
…
Bevægeapparat :
Der ses i meget skarpt afgrænset område på 10 x 20 rødme lige over ankelleddet. Der er smerter ved fast tryk på området som mærkes varmt og mere fast end omkringliggende hud.
Der er ingen smerter ved tryk på muskler eller sene.
Let hævelse omkring ankelleddet.Og der ses enkelte varicer på crus.
Normal kapilær respons og palpabel puls i ATP men ikke ADP. Normal palpabel puls i begge lysker.
Ankeltryk:
Højre ADP / ATP: 170. / 164.
ABI: 112%
Venstre ADP / ATP: 172/180.
ABI: 119%
Konklusion :
… årig kvinde kommer til vurdering grundet rødme og smerte ved aktivitet af højre crus omkring ankelleddet. Smerterne beskrives som brændende og 'som om musklerne bliver revet af'
Objektivt ses rødme og varme i et skarpt afgrænset område omkring ankelleddet af højre UE. Området mærkes fast og der er smerte ved fast tryk.
Der er ingen mistanke om at pt smerter og rødme kan skyldes karproblematik idet ankeltryk og puls er meget flot.
ABI hø/ve: 112/119 %
Diagnose :
DR238 Anden eller ikke specificeret hudforandring (A)
Plan :
Det fastslås at pt smerter og hudforandringer ikke skyldes forandringer i karrene og at der må findes anden ætiologi for disse hudforandringer.
Det foreslås at pt henvises til hudlæge eller evt. infektionsmedicinerne til videre udredning.
Pt afsluttes herfra
Konfereret med :
Overlæge …
…
24-06-2014 Kons./Besøg …
Har nu haft smerter tiltagende i hø crus ca 3/4 år. Startede efter mistænkt flåtbid
Er undersøgt med ULS uden tegn til DVT, gode puldforhold i foden.
Pga hudforandringer og mistanke om vasculit henvist til dermatolog som har beh. pt det sidste ½ år med bl.a. støttestrømpe. Dette har ikke haft effekt

Hun kan ikke længere cykle op ad bakke, gangdistancen i nedsat tempo ca 700 meter, kan ikke længere køre bil pga smerter i hø ceus

Der er aldrig stillet diagnose og derfor heller iværksat egl. behandling

Bedes indkaldt til diagn. center"

Af lægevagtsnotat af 30/8 2013 fremgår bl.a.:

"30-08-2013 17:23	… Handling: Sendt til konsultation: [sted] Regning registreret. Notat: Flåtbid for uger siden. Fik penicillin. Stadig hævet ben om bidsted. Ømt og væsker."

I speciallægeepikrise af 17/2 2014 har en hudlæge bl.a. noteret:

"**17-02-2014 Speciallæge**

Speciallægeepikrise

Afsendt. 17-02-2014 00:00

Afsender
…
speciallæge

Modtager …

Patient …

Påbegyndt: *17-02-2014*

EPIKRISE:

17-02-2014:
Prioritet: Rutine

Hun blev bidt af formentlig en flåt på højre underben i august 2013.
To dage efter kom hævelse og rødme og svie på stedet.
Fik penicillin 1 MIE gange 3 dgl. i 10 dage.
Affektion forsatte øm og hævet. Brændende. Er langsomt blevet større.
Karkirurgisk vurdering fandt ikke tegn til affektion af kar. God puls.
I løbet af seneste 10 dage er kommet kløe og udslet på arme og ben.
Allergi: nikkel, kobbolt. Blev fulgt hos … i 1980erne med udbredt eksem.
Medicin: simvastatin, corodil,
Obj: Højre underben distalt med noget ødem. Fasthed og rødme samt lidt champagneflaske facon i distale del.
Spredt på arme og ben erytematøse eksemlignende elementer.
/Lipodermatosklerose op/
/Morfea op/
/Dissemineret staseeksem op/
Fra område højre ben samt kløende affektion hø overarm
rp 4 mm stansebiopsi+sutur+hist (sgpl) /...
Krop + ekstr.
rp. cr. Diproderm gange 1 dgl. med aftrapning til 1-2 gange ugtl. p.n.
Hø. crus rp. coban II med underliggende ungv. Dermovat skift ugentligt /…
Svar 2-3 uger.
Kontrol ca. 4 uger.
…"

10. 90704

Af patologisk histologisk labsvar af 10/3 2014 fremgår det bl.a.:

"Prøvereference: …
Refnr. …
Fikseret. Hud Hø underben. Biopsi (Stansebiopsi)
Ref nr. …
Fikseret. Hud Hø overarm biopsi. (Stansebiopsi)
Histologi: PATO

Diagnoser
Hud på underben, højre stasedermatitis

[2]
Hud på overarm, højre dermatitis (eksem)

Mikroskopi
[1] Stansebiopsi fra hud med epidermis og dermis samt subcutis. På overfladen ses let og fokal orto- og parakeratose. Epidermis uden atypi men med hyperpigmenteret basallag på nogen steder. Der er ingen inflammatorisk reaktion. Intradermalt superficielt ses proliferation af små kar med let fortykket væg. Der ses ekstravasation af erytrocytter. Der ses let lymfocytær infiltration omkring. Der er ikke betydelig hæmosiderinaflejring. Ingen inflammatorisk reaktion dybere. Ingen vaskulit eller granulomer. Der er ikke påvist svampe.
Forandringen er velforenelig med stasedermatit. Intet malignt.
[2] Stansebiopsi fra hud med epidermis, dermis og lidt subcutis. Epidermis uden atypi. Der ses fokal spongiose. Ingen interfase forandring. Intradermalt ses let perivaskulær superficiel lymfocytær infiltration. Ingen eosinofili, men der er forekomst af enkelte eosinofile granulocytter. Der ses neutrofile granulocytter i kar. Ingen inflammatorisk reaktion dybere, ingen vaskulit eller granulomer. Svampe er ikke påvist.
Forandringen repræsenterer ganske let og superficiel dermatit, som godt kan være forenelig med eksem. Intet malignt.

Makroskopi
[1] Mrk.: OK
Cylinderformet, hudbeklædt vævsstykke, diameter 4 mm, dybde 4 mm. Overfladen ses lys spættet ru. Deles på tværs i 2. Alt med i K1.
[2] Mrk.: OK
Cylinderformet, hudbeklædt vævsstykke, diameter 4 mm, dybde 3 mm. Overfladen ses lys ru. Deles på tværs i 2. Alt med i K1.

Kliniske oplysninger:
---
1) Gennem 1/2 år fast rød affektion på højre underben, Klinisk ligner det stase med lipodermatosklerose.
Alternativt morfea op, borrelia op. 2) I seneste 2 uger udbredt klæende udslet eksem op"

I ambulantepikrise af 30/6 2014 fra medicinsk daghospital er det bl.a. anført:

"***EPIKRISE:***

30.06.2014 MEDICINSK DAGHOSPITAL
…-årig kvinde, henvist med smerter i højre crus.

11. 90704

TIDLIGERE
I det væsentlige sund og rask.
AKTUELLE
Debuterede i august måned for 1 år siden med pludselig indsættende skarpe, stikkende smerter posteromedialt på højre læg ca. 10 cm over mediale malleolniveau. Der tilkommer hurtigt rødme, hævelse og smerter og 2 dage senere opsøger hun egen læge som muligvis fjerner en smule 'rester af et insekt', og på mistanke om flåtbid med erythema migrans behandles hun med penicillin uden entydig bedring i symptomerne. 1 uge efter ophørt antibiotikabehandling bliver hun atter utilpas og får tiltagende smerter i benet, og da hun allerede er i behandling for en tandbyld, øger hun doseringen af penicillin og færdiggør kuren.
Siden da vedvarende gener fra højre underekstremitet i form af dysæstesi svarende til L4 dermatom fra knæniveau og nedad. Smerterne provokeres særligt, når hun anstrenger sig og når hendes tendens til hævede ben bliver accentueret, hvilet som anført giver anledning til dysæstiske smerter svarende til nævnte dermatom.
Hun har været udredt ved karkirurgerne og med ultralyd af underekstremitet som henholdsvis afkræftede karsygdom og DVT. Endvidere set ved hudlæge, som konkluderede stasedermatitis, hvor hudbiopsi ligeledes ikke har givet anledning til andre mistanker.
I forløbet har patienten været alment velbefindende, uden systemiske symptomer. Der bemærkes normal TSH, langtidsblodsukker og cobalamin.
Intet alkoholmisbrug.
OBJEKTIVT
Vågen, klar og orienteret. Hverken akut eller kronisk medtaget.
Højre underekstremitet ses fuldstændig ophelet, hvor læsionen primært befandt sig. Efter stansebiopsi er der fortsat reaktiv rødme i et område på ca. 5 x 5 cm. Ingen højresidig lyskeadenit, ingen ømhed af de dybe vener, ingen udtalt stase (benytter støttestrømper bilat.).
På venstre underekstremitet ses tilsvarende reaktiv rødme efter tidligere myggestik, dog af mindre karakter.

BIOKEMISK
Helt normale forhold.
VURDERING
Jeg finder det usandsynligt at der har været tale om et flåtbid initialt, og mistanke om resterende fremmedlegeme må siges at være begrænset, idet de aktuelle visuelle forandringer er rester efter tidligere hudbiopsi.
Alt i alt skønnes der at være tale om en dysæstesi, som provokeres af patientens tendens til hævede ben (som ikke er usædvanlig for alderen).
Vi afventer svar på borrelia s-IgG og såfremt den er negativ kan neuroradikolitis udelukkes som årsag til dysæstesien. Ved positiv serologisvar må hun lumbalpunkteres med henblik på borrelia IgG-index.
Endvidere er der sendt henvisning tol
rp. ULS af hejre crus
for at afkræfte andre årsaget til tilstanden og såfremt begge ovenstående undersøgelser er normale, bør hun nok afsluttes og hun kan overveje at starte behandling med eksempelvis Gabapentin grundet neuropatiske smerter."

12. 90704

Af ambulantepikrise af 8/7 2014 fra medicinsk daghospital fremgår det bl.a.:

"***EPIKRISE:***

08.07.2014 MEDICINSK DAGHOSPITAL
Patienten er set i Daghospitalet pga. smerter, som er lokaliseret i højre crus og det har stået på i 3/4 år, og det startede ret pludseligt. Det forværres ved cykling og gang.
Hun er blevet undersøgt af … den 30.06.2014. Han beskriver, at der er dysæstesi svarende til L4 dermatom fra knæniveau og nedefter.
Patienten er undersøge både hos dermatolog og karkirurg, og der er ikke påvist nogen forklaring på patientens gener.
Vi har lavet ULS af højre crus, undersøgelsen er normal.
Undersøgelse for Borrelia-antistof er negativ.
Alle blodprøver er stort set normale fraset LDH, som er marginalt forhøjet.
Der er ikke beskrevet om patienten har positiv Laseque og der et heller ikke beskrevet reflekser.
Jeg synes vi skal se patienten endnu engang i Daghospitalet og vurdere, om der kunne være tale om radikulære smerter fra ryggen. I så fald kan det komme på tale at lave en MR-skanning af columna lumbalis.
Skal derfor indkaldes til Daghospitalet, når der er plads."

Af udskrivningsepikrise af 10/8 2014 fra neurologisk apopleksiafsnit fremgår det bl.a.:

"***EPIKRISE:***

Henvisningsårsag:
Pt. er indlagt med obs. apopleksi, da hun i forgårs eftermiddags oplevede at hun pludseligt ikke kunne fremme højre ben under gang, med udstrækningsfornemmelse tværs over quadricepsmusklen, men uden egentlige smerter. Pt. kan ikke afgøre præcist hvor problemet ligger, ud over at benet ikke kommer i fremdrift.
Resumé af behandlingsforløb:
Har gennem det sidste år været til fire udredninger på grund af ømhed og hævelse af højre crus, som er kommet efter insektstik. Mistænkt at være borrelia, men flere undersøgelser har afkræftet dette. Pt. er fortsat under udredning, og afventer MR-skanning af benet for at afklare problematikken. Pt. mener at denne ømhed og hævelse ikke har noget med det aktuelle at gøre. I øvrigt ingen neurologiske klager. Objektivt frembyder pt. vekslende kraftudfoldelse sv.t. højre ben, især over hoften, men fremkommer med fuld kraft over knæ- og ankelled. Ved Hoovers test viser pt. tydelig positivitet sv.t. højre ben når hun løfter det venstre ben. Øvrig neurologisk undersøgelse viser fuldstændig normal trofik, tonus, muskelkraft, sensorik, refleksforhold og plantarrespons.
Området af crus overliggende os tibia viser dog lidt brunlig misfarvning og en rund cikatrice. Området er lidt hævet med pitting ødem og ekstremt ømt ved tryk, men uden evidens for DVT eller påvirket kredsløb.
Det lykkes til sidst undertegnede at få pt. til trin for trin at kunne fremme højre ben, og til sidst kan hun gå med små skridt uden at slæbe med benet. Fysioterapeuterne er ligeledes overbevidste om at pt.'s parese er af den funktionelle overbygningstype.
Akut MR-skanning af cerebrum viser helt normale intrakranielle forhold uden tegn på akut iskæmi, blødning eller WM-læsioner. Duplex af halskar viser ligeledes nydelige forhold. Biokemisk er der også normale blodprøver, fraset lettere forhøjet LDH som er kendt fra tidligere, formentlig relateret til pt.'s inflammatoriske reaktion i højre crus.
Det aftales med terapeuterne at pt. udskrives med opfølgende genoptræningsplan.

Konklusivt skønnes det at en blanding af udstrækningsfornemmelse i højre lår, hendes et års varende uafklarede forhold i hejre crus og pt.'s stressende arbejdsforhold har været medvirkende til at pt. har udviklet en funktionel benparese.
Da pt. ikke tidligere har haft lignende tilfælde, skønnes der ikke at være behov for henvisning til Liaisonpsykiatrien. Pt. har aktuelt ingen aktiv medicinering, og det skønnes heller ikke at være nødvendigt.
UDSKRIVES fra Apopleksiafsnittet.
/DZ033/"

Af MR-scanning foretaget af klagerens højre ankel og underben den 5/9 2014 fremgår det bl.a.:

"**Rekvirerende afd: … Medicinsk daghospital**
RTG … Sygehus … Billeddiagnostisk Amb.

1/1: MR højre ankelled og crus
Endelig beskrivelse 2014-09-08-19.33.21

Højre ankelled
viser normale bruskforhold. Ingen tegn til knoglemarvsødemer. Der er pæne forhold i ankelleddet og subtalært. Ingen ansamling. Ingen synovit. Normale extensor-, flexor- og peroneussener. Akillessenen og fascia plantaris indsererer intakt.

MR-diagnose
i.a.

Højre crus
viser udtalt subkutant bløddelsødem foran tibia, mest placeret centralt og distalt. Let periostalt ødem ses posteromedialt. Der er normale signalforhold i tibia og fibula. Ingen tegn til ossøse traumesequelae. Ingen tegn til ostit. Der er fuldstændig normal muskulatur på crus.

MR-diagnose
uspecifikt subkutant bløddelsødem
/Fortolket af …/ Region …
/Skrevet af …/ Region …
/Godkendt af …/ Region …"

Af lægebrev af 9/10 2014 fra speciallæge i klinisk neurofysiologi/neurologi fremgår det bl.a.:

"INDTRYK:
…-årige kvinde henvist mhp. neuropati i højre underben. Pt. symptomer startede for godt et års tid siden med flåtbid bagtil på højre underben. Patienten udviklede stort eksantem. Der iværksættes antibiotisk behandling. Der tages tillige biopsi som kompliceres af efterfølgende infektion. Siden dette har pt. haft smerter i højre underben samt tendens til at begge ben hævede. Pt. er tjekket for borreliainfektion med blodprøve. Aldrig lumbalpunkteret. Pt. er set af karkirurg mhp. vaskulær årsag. Dette ej fundet.Aktuelt er der lavet MR skanning af højre underben. Denne viser subkutan hævelse i store dele af underbenet.

OBJEKTIVT:
Normal kraft over anklen og knæ. Ændret følesans for berøring diffust i højre underben. Der ses diverse cikatricer fra tidligere flåtebid og hudinfektioner.

Neurofysiologiske data: se venligst vedlagte dataark.

Patienten er informeret om og har accepteret mindre risiko for hæmatom, infektion samt nerveskade i forbindelse med nåleundersøgelse.

ELEKTROFYSIOLOGISK UNDERSØGELSE:
Den elektrofysiologiske undersøgelse er udført med overfladeteknik pga. ukendte subkutane forandringer. I henhold til gældende procedure kan i såfald ikke bruges nåle. Der ses normale motoriske forhold højre nervus tibialis. Normale sensoriske forhold højre nervus suralis. Normale motoriske og sensoriske forhold højre nervus peroneus distalt. Ingen sikre svar i højre og venstre nervus saphenus distalt.

KONKLUSION:
Ingen sikre tegn på neuropati ved overfladeteknik . Blodprøver udelukker ikke Borrelia. Det foreslås at der gøres lumbalpunktur.

Lymfødem problemstilling ?"

Af ambulantepikrise af 22/10 2014 fra medicinsk daghospital fremgår bl.a.:

"**22-10-2014 Refleksdystrofi**
Diagnoser
Refleksdystrofi (m890)

Kontakt tekst

Ambulantepikrise

Afsendt: 27-10-2014 10:41

Afsender
Sygehus …
… Medicinsk Ambulatorium
… Medicinsk daghospital

Modtager ***Patient***
… …

Første besøg: *25-06-2014*
Seneste besøg: *22-10-2014 15:25*

Aktionsdiagnose
DM890 Refleksdystrofi
Andre diagnoser og operationer under skadestuebesøg
Anden diag ZZV000 22-10-2014 Vurdering af prøvesvar

EPIKRISE:

22.10.2014 MEDICINSK DAGHOSPITAL
…-årig kvinde, henvist af egen læge pga. smerter svarende til højre crus i over 1 år. Patientens gener begyndte efter et insektstik, hvor patienten fik ømhed og hævelse af højre

crus. På mistanke om flåtbid med erythema migrans, behandlet med penicillin uden stor bedring i symptomer.
Patienten blev set af hudlæge, hvor der blev konstateret dissemineret staseeksem.
Ultralydsskanning har afvist DVT.
Patienten er også undersøge hos karkirurgerne, der ikke finder karkirurgisk forklaring på patientens gener.
Biokemien er fuldstændig normal.
Patienten fik lavet MR-skanning af fodled og crus, hvor der kun konstateres uspecifik subkutan bløddelsødem.
Har fået lavet ENG/EMG, hvor man ikke finder nogen sikre tegn på neuropati.
Borrelia-titter ner negative, både IgG og IgM.
Der er blevet konfereret med infektionsmedicinsk overlæge …, og ifølge hende er der ingen sandsynlighed for, at der er tale om neuroborreliose pga. manglende antistoffer 1 år efter insektbid.
Efter vores interne konference tror vi, at der er tale om refleksdystrofi, dvs. tale om regional smertesyndrom med ødem og hyperalgesi. Dette syndrom kan give ødem, nedsat bevægelighed, sensibilitetsforandringer samt trofiske forandringer i ekstremiteter.
Der er desværre risiko for langvarigt forløb med langvarig smertetilstand. Patienten var ikke interesseret i behandling med Gabapentin. Man kan forsøge at henvise patienten til fysioterapi via egen læge ellers henvises patienten til

rp. Smerteklinikken

herfra.
Brev til patienten.

…

Kære [klageren]
Du har været hos os i et udredningsforløb på grund af smerter svarende til højre underben, som du har fået efter et insektbid for mere end 1 år siden.
Jeg har informeret dig om, at MR-skanningen af foden har vist ødem, men ikke nogen anden forklaring.
Dine blodprøver ser også fine ud. Borrelia-prøver er negative, som betyder, at du aldrig har været inficeret med borrelia-bakterien. Jeg har fået svar på nerveundersøgelsen, som du fik lavet 09.10.14, den er også fin.
Vi har drøftet din sag internt til vores konference og vores vurdering er, at det er tale om refleksdystrofi. Der er tale om kronsik smertesyndrom, som er opstået efter initielt traume, som fører til ødem og smerter, nedsat bevægelighed og sensibilitetforandringer.
Jeg har henvist dig til Smerteklinikken i …
Din egen læge kan også henvise dig til ambulant fysioterapi, hvis du er interesseret i dette.
Vi afslutter dig herfra og din egen læge bliver orienteret om undersøgelserne der er blevet lavet og vores vurdering.
Med venlig hilsen
…
overlæge"

Af ambulantepikrise af 3/2 2015 fra neurologisk ambulatorium fremgår det bl.a.:

"***EPIKRISE:***

03.02.2015 NEUROLOGISK AMBULATORIUM
Der er kommet svar på lumbalpunkturen. Denne er helt normal med leukocytter på 0. Der er negativ antistof for borrelia både i spinal og blod. Pt. er AFSLUTTET fra vores regi.
Brev til e.l.

Brev til pt.:
Kære [klageren]
Der er kommet svar på undersøgelsen af din rygmarvsvæske, og denne er helt normal. Der er ingen tegn til borreliainfektion. Derfor afsluttes du fra neurologisk regi. Din egen læge er underrettet om dette.

…
reservelæge"

I ambulantepikrise af 10/2 2015 fra et smertecenter er det bl.a. anført:

"…-årig kvinde, henvist med CRPS svarende til højre ben. Har ikke gennemgået IASP-kriterierne strikte, men der er ikke nogen tvivl om diagnosen. Pt. har selv haft en tro på, at der kunne være tale om en indkapslet infektion, men forklares de typiske udviklingsstadier for CRPS. Her er der tale om stadium II. Det er vigtigt at vedligeholde funktionen over leddene og fortsætte sansestimulation, som hun faktisk allerede gør af sig selv, men det kan udbygges.
Vi har talt om forskellige medicinske behandlingsmuligheder og også gjort klart, at CRPS er en lidelse, der kan være særdeles vanskeligt at behandle medicinsk. Den er uhelbredelig, den kan både blive værre og bedre med tiden.
Vigtigt med seponering af Ibumetin på grund at hovedpinetendensen. Også frarådet yderligere brug af Dolol. Maks. brug i forhold til kørekort er 3-4 gange per måned, og dette bør overholdes strengt. Vi har især talt om Cymbalta som en behandlingsmulighed. Det er ikke så fristende med de tricykliske midler, der vil også være en betydelig modstand mod dette. Pt. vil ikke have Gabapentin, og skal vi finde et middel med få bivirkninger og uden tendens til vægtøgning, falder valget på Cymbalta med start i lav dosis, f.eks. 20 mg med øgning efter en måned.
Vi aftaler, at vi overtager medicineringen herfra.
Såfremt egen læge ikke har indvendinger, overtager vi fra i dag udskrivningen af patientens eventuelle smertestillende-, beroligende muskelafslappende- og sovemedicin.
Når medicinjusteringen er afsluttet, overgår medicinering til egen læge.
Har informeret pt. om vores vanlige behandlingstilbud inklusiv gruppebehandling og er positivt indstillet overfor dette. Skal også ses af vores fysioterapeut. Der er i dag bestilt TNS-apparat og er opskrevet til instruktion i gruppe i forhold til nakke-/skulderområdet. Resten må vurderes ved fysioterapeuten.
/DR52.2E kroniske, komplekse, non-maligne smerter/
Kopi af notat til egen læge.

…, afdelingslæge/…"

Af Arbejdsmarkedets Erhvervssikrings udtalelse af 9/5 2016 fremgår det bl.a.:

"**Varigt mén**

Vurdering af varigt mén

Det varige mén er under 5 procent

Vores medicinske speciallægekonsulent har deltaget ved vurderingen af det varige mén.

Da der er tale om en ulykkesforsikring, bliver der ved vurderingen af det varige mén ikke kompenseret for forværring, der skyldes forudbestående helbredsmæssige forhold.

Grundlaget for vores vurdering,

- [Klageren] blev den 4. august 2013 bidt af en skovflåt. Hendes ben blev efterfølgende stift og blåligt på bagsiden af læggen. Hun var på grund at generne i kontakt med egen læge få dage efter hændelsen og blev behandlet med penicillin.

- Af et vagtlægenotat fra 30. august 2013 fremgår, at hun på dette tidspunkt stadig havde hævede ben omkring bidstedet.

[Klageren] har oplyst, at hun altid har smerter, nedsat gangfunktion og problemer med blandt andet at køre bil og gå på trapper. Smerterne fra højre underben har nu forplantet sig til højre lår og balle og op i lænden. Benet har betydelig nedsat funktion og nattesøvnen er påvirket.

Ved vurderingen af det varige mén har vi noteret os [klagerens] oplysninger om den aktuelle tilstand.

Det fremgår imidlertid af de lægelige oplysninger, at en undersøgelse for borrelia viste normale forhold. Man har endvidere ved en række undersøgelser, herunder MR skanning, neurofysiologiske undersøgelser og blodprøver, ikke fundet en medicinsk forklaring på generne. Der er i de lægelige akter beskrevet et kronisk smertesyndrom af ukendt årsag.

Vi vurderer herefter, at der lægeligt set ikke er sandsynliggjort en sammenhæng mellem hændelsen den 4 august 203 med et flåtbid og den aktuelle tiltand. Det varige mén er derfor vurderet til at være under 5 procent.

Vi vurderer således, at skaden den 4. august 2013 har medført et varigt mén på under 5 procent."

Ved revurdering af 17/1 2017 har Arbejdsmarkedets Erhvervssikring fastholdt sin afgørelse. Arbejdsmarkedets Erhvervssikring har bl.a. udtalt følgende:

"Sagen har på ny været forelagt for vores lægekonsulent med speciale i neurokirurgi med dine bemærkninger og de fremsendte lægelige oplysninger samt billedmaterialet.

Det er herefter fortsat vores vurdering, at [klagerens] gener i højre ben ikke skyldes insektbiddet den 4. august 2013.

Vi har ved vurderingen lagt vægt, at der ikke er testet positivt for borrelia. Det er vores vurdering, at det beskrevne smertesyndrom med ledsagesymptomer ikke kan tilskrives insektbid i Danmark, udover flåtbid som kan overføre borrelia.

Vi fastholder herefter vores vurdering af 9. maj 2015"

Af forsikringsbetingelserne fremgår det bl.a.:

"**4 HVAD DÆKKER FORSIKRINGEN**

Forsikringen dækker skade i form af varigt mén, som er en direkte følge af en pludselig hændelse (ulykke) i fritiden.

…

5 HVAD DÆKKER FORSIKRINGEN IKKE

Forsikringen dækker ikke skade eller skadeforværring, som skyldes:

1. Smitte med sygdomme, vira bakterier, andre mikroorganismer og lignende.
2. Bestående eller tilfældigt tilstødende sygdom samt udløsning af skjulte sygdomsanlæg.
3. Forværring som følge af bestående sygdom og sygdomsanlæg.
4. Bestående mén.
5. Følger af lægelig behandling, som ikke er nødvendiggjort af en skade, der er dækket af forsikringen.
6. Forsikredes forsæt eller grove uagtsomhed.
7. Deltagelse i slagsmål eller kriminelle handlinger.
8. Selvforskyldt beruselse, herunder påvirkning af narkotika eller andre lignende stoffer.
9. Deltagelse og træning i
a)professionel eller halvprofessionel sport,
b)cykel- eller hesteløb på bane,
c)boksning, karate og anden lignende kampsport, bjergbestigning, faldskærmsudspring, bungy-jump (elastikspring), drageflyvning eller lignende, samt dykning med anvendelse af særligt dykkerudstyr,
d)motorløb af enhver art. Orienterings-, præcisions- og økonomiløb samt rallies er dog dækket, hvis de lovligt bliver afholdt i Danmark uden for bane eller andet til formålet afspærret område.
10. Flyvning, medmindre man er betalende passager.
11. Ekspeditioner og opdagelsesrejser.
12. Krig, borgerkrig, krigslignende forhold, oprør eller borgerlige uroligheder i Danmark.
13. Jordskælv eller andre naturkatastrofer i Danmark (herunder Færøerne eller Grønland).
14. Udløsning af atomenergi, kerneeksplosion eller radioaktiv bestråling.
15. Skader på mor eller barn i tilknytning til fødsel.
16. Psykiske mén, hvor forsikrede ikke selv har været direkte udsat for personskade.
17. Mén og behandlingsudgifter af andre legemsdele end de, som er beskadigede ved ulykken, uanset om ulykken var årsag til overbelastning af disse andre legemsdele.

Hvis der svigagtigt gives eller forties en omstændighed, der er af betydning for bedømmelsen af selskabets ansvar, kan retten til erstatning bortfalde helt eller delvist."

Nævnet udtaler:

Klageren har den 26/1 2016 anmeldt, at hun den 6/8 2013 blev bidt af en skovflåt på højre underben, og at hun havde gener i form af bl.a. kroniske smerter, nedsat kraft i højre ben, gangproblemer, svimmelhed og hovedpine samt koncentrationsproblemer og træthed.

Selskabet har afvist at yde dækning under henvisning til, at der ikke er årsagssammenhæng mellem den anmeldte hændelse og klagerens gener. Selskabet har endvidere henvist til Arbejdsmarkedets Erhvervssikrings udtalelse af 9/5 2016.

19. 90704

Arbejdsmarkedets Erhvervssikring har i sin udtalelse af 9/5 2016 vurderet det varige mén som følge af hændelsen til mindre end 5 % på grund af manglende årsagssammenhæng. Arbejdsmarkedets Erhvervssikring har ved sin vurdering blandt andet lagt vægt på, at en undersøgelse for borrelia har vist normale forhold, og at en række andre foretagne undersøgelser, herunder MR-scanning, neurofysiologiske undersøgelser og blodprøver, ikke har fundet en medicinsk forklaring på klagerens gener, samt at der i de lægelige akter er beskrevet et kronisk smertesyndrom af ukendt årsag. På denne baggrund har Arbejdsmarkedets Erhvervssikring vurderet, at der lægeligt set ikke er sandsynliggjort en sammenhæng mellem hændelsen den 4/8 2013 med et flåtbid og klagerens aktuelle tilstand.

Efter en gennemgang af sagen, herunder de lægelige oplysninger samt Arbejdsmarkedets Erhvervssikrings udtalelse af 9/5 2016, finder nævnet ikke grundlag for at kritisere, at selskabet har afvist at udbetale erstatning til klageren under henvisning til, at der ikke er årsagssammenhæng mellem hændelsen og klagerens nuværende gener.

Som følge heraf

b e s t e m m e s :

Klageren får ikke medhold.

Peter Thønnings