Ankenævnet *for* Forsikring

Den 20. juni 2018 blev i sag nr. 91441:

xxxxxxxxxxxxxxxxxxxxx

xxxxxxxxxxxxxxxx

xxxxxxxxxxxxxxx

mod

Topdanmark Forsikring A/S

Borupvang 4

2750 Ballerup

afsagt

k e n d e l s e :

_____

Forsikringstageren har ulykkesforsikring hos Topdanmark Forsikring A/S. I klageskema af 4/10 2017 til nævnet har klageren bl.a. oplyst:

> "1. Sagsfremstilling, kort redegørelse for sagen. Supplerende redegørelse kan evt. vedlægges.
> Jeg klager over afgørelsen, senest dateret d. 20. september 2017. Det drejer sig TopDanmarks afgørelser vedr. skade på min højre skulder og mit venstre knæ.
> Jeg vedlægger kopi af mine egne breve og oplysninger til TopDanmark. Derudover vedlægger jeg kopi af relevante oplysninger og notater fra læger og speciallæger, hvoraf det fremgår, at jeg ved mit uheldige cykelstyrt i 2011 har slået højre skulder og venstre knæ. Jeg har vedvarende gener og smerter i skulder og knæ, som jeg har udførligt beskrevet til TopDanmark. Jeg mener at der foreligger klar dokumentation og oplysninger herfor og jeg forstår ikke at sagsbehandler og lægekonsulent i TopDanmark ignorer disse fremsendte dokumenter.
> Endvidere står det klart for mig, at jeg må være den der bedst ved hvordan jeg har det med min skulder og mit knæ – både angående de smerter og funktionsbegrænsninger jeg stadig har permanent.

2. Hvad vil du konkret opnå hos selskabet? (skal udfyldes)
Jeg ønsker en retfærdig behandling fra TopDanmrk, som jeg endvidere har betalt til i mange år. Jeg kan specielt ikke akceptere at TopDanmark ikke vil godkende at jeg også slog mit venstre knæ ved cykelstyrtet med en 'smart' begrundelse om, at der ikke var tale om strakssmerter i knæet efter uheldet. Der er udførligt beskrevet at jeg også slog min hånd og der ved lægen primært blev fokuseret på min højre side.
Endvidere forekommer det mig besynderligt, at en lægekonsulent ved TopDanmark, med hvem jeg aldrig har haft kontakt, kan tolke min tilstand og ikke respektere foreliggende oplysninger fra læger og speciallæger.
Jeg ønsker at TopDanmark må behandle alle fremsendte oplysninger fra de læger og speciallæger som jeg har konsulteret med respekt og samtidig respektere mine egne oplysninger om mine permanente smerter og funktionsbegrænsninger."

Selskabet har i brev af 9/11 2017 til nævnet bl.a. anført:

"**Sagens forløb**
Den 14. september 2011 modtager vi en telefonisk anmeldelse. Vi får oplyst, at hun er styrtet på cykel på grund af en fordybning i fortovet I cykelstien og har fået et kraftigt slag mod højre skulder, beskadigelse af højre tommelfinger og generelt slag mod højre side af kroppen. Vi anerkender skaden og hjælper hende med dækning af fysioterapibehandlinger.

[Klageren] får foretaget en operation af højre skulder, dernæst opstarter vi indhentelse af oplysninger med henblik på ménvurderingen. Ved gennemgang af funktionsattesten og lægejournalerne, fremgår det, at [klagerens] tilstand endnu ikke er stationær, og vi udbetaler forskudserstatning svarende til 5 % til hende.

Den 21. september 2015 kontakter [klageren] os med henblik på en status på følgerne efter hendes skulderskade. Hun oplyser, at hun fortsat går til genoptræning med hendes højre skulder. Hun nævner samtidigt i denne samtale, at hun også har beskadiget hendes venstre knæ ved ulykken, hvilket ikke tidligere er anmeldt eller nævnt i forløbet. Hun oplyser ydermere, at hun ligeledes er blevet opereret i venstre knæ i august 2012. Vi indhenter oplysninger med henblik på, at vurdere sammenhængen mellem uheldet og symptomerne fra venstre knæ.

Vi modtager lægeoplysningerne, og vores rådgivende lægekonsulent gennemgår sagen. Vi finder ikke dokumentation for strakssymptomer fra venstre knæ i forbindelse med skaden. I journalerne er der beskrevet, at [klageren] pådrager sig skade på højre skulder og højre knæ ved uheldet. Ved første konsultation hos egen læge den 29. juli 2011 (dagen efter uheldet) fremgår det, at hun har slået hele højre side. Der nævnes intet om gener fra venstre knæ.

Hun henvises efterfølgende til fysioterapi, og fysioterapeuten bekræfter ligeledes i journalen, at der er tale om symptomer fra højre skulder og højre knæ.

Første gang der nævnes symptomer fra venstre knæ i lægejournalen er den 20. marts 2012. Her oplyser lægen, at [klageren] slog højre skulder og højre knæ sidste år ved cykelstyrt, men nu også gener fra venstre knæ. På denne baggrund afviser vi i december 2015, at der er årsagssammenhæng mellem ulykken og generne fra venstre knæ.

Vi kontakter [klageren] i sommeren 2016 med henblik på en opfølgning på status af skulderskaden. I november 2016 bliver vi kontaktet med henblik på afslutning af skulderskaden. I denne forbindelse får vi oplyst, at hun vil kontakte sin læge for at få dokumentation for sammenhængen mellem skaden og symptomerne fra venstre knæ, idet hun mener, at skaden i venstre knæ stammer fra uheldet.

Vi indhenter opdateret journaler og skulderattest med henblik på ménvurdering af skulderen. Ved gennemgang af de nye oplysninger, vurderer vores rådgivende lægekonsulent, at hendes gener er blevet bedre i skulderen. Ud fra de nuværende oplysninger svarer hendes mén for skulderen til mindre end 5 %. Der er dog tidligere udbetalt en forskudserstatning svarende til 5 %, og dermed er der ikke grundlag for yderligere erstatning.

[Klageren] klager over afgørelsen både vedrørende venstre knæ og højre skulder. Hun beskriver nogle yderligere gener fra skulderen, hvorfor vi vælger at sende hende til en speciallægeundersøgelse. Vi præciserer overfor [klageren], at undersøgelsen udelukkende omhandler skuldergenerne, da vi fortsat ikke har modtaget dokumentation for sammenhængen mellem knægenerne og uheldet.

Efter lægekonsulentens gennemgang af speciallægeerklæringen meddeler vi [klageren], at vi fortsat ikke mener, at der er grundlag for yderligere erstatning for hendes skuldergener. Vores vurdering bygger vi på den objektive undersøgelse, som beskriver, at der ses normal bevægelighed i skulderen, dog med funktionsudløste smerter. Det fremgår ligeledes, at [klageren] har fået diagnosticeret Acromion i skulderen, som ikke er en følge efter et traume, og derfor indgår det ikke i vores vurdering.

Vi fastholder ligeledes, at der ikke har været dokumentation for sammenhængen mellem uheldet og generne fra venstre knæ. Derfor har vi meddelt hende, at der ikke er grundlag for yderligere erstatning, og vi henviser til hendes klagemuligheder via AES.

Vi modtager den 30. oktober 2017 klageskema fra Ankenævnet.

Vi fastholder vores afgørelse
Efter modtagelsen af klagen har vi gennemgået sagens oplysninger igen. Vi finder ikke grundlag for at foretage en ændring af vores afgørelse i sagen.

Sagen omhandler et cykelstyrt, som medfører skade på højre skulder. Vi har behandlet og udbetalt erstatning svarende til 5 % for varigt mén på højre skulder. Vi har indhentet journaloplysninger, funktionsattest og speciallægeerklæring til belysning af symptomer fra skulderen. Efter fornyet gennemgang af oplysningerne finder vi ikke grundlag for at ændre på vores afgørelse. I speciallægeerklæringen fremgår det, at hendes primære symptomer er belastningsrelateret smerter og smerter i yderstillinger. Endvidere fremgår det, at [klageren] har fået diagnosticeret acromion, som ikke er en følge af uheldet. Efter en samlet vurdering finder vi ikke grundlag for ændre på tidligere afgørelse.

Skaden på venstre knæ finder vi fortsat ikke dokumenteret i forhold til sammenhæng med uheldet. Vi har gennemgået de informationer, som [klageren] har fremsendt som dokumentation for knæskaden. Vi lægger fortsat til grund, at informationer vedrørende venstre knæ først starter i marts 2012. Her anfører lægen, at generne fra venstre knæ er nytilkomne. Lægen anfører direkte

> den 20. marts 2012 – 'nu også venstre knæ. Hvilket indikerer, at symptomerne ikke har været til stede siden uheldet. Det er vores vurdering, at hvis symptomerne var opstået ved uheldet, at [klageren] langt tidligere i forløbet havde haft brug for lægeundersøgelse eller behandling af venstre knæ.
>
> Vi fastholder dermed, at vi ikke finder årsagssammenhæng mellem uheldet og de nuværende gener fra venstre knæ."

Klageren har i brev af 30/11 2017 til nævnet bl.a. bemærket:

> "Jeg vedlægger kopi af tidligere fremsendt bilag 1 hvor det fremgår at jeg henvises til røntgen med mit venstre knæ. Henvisningen sker kort tid efter uheldet.
>
> Endvidere vil jeg henvise til vedlagte kopi af også tidligere fremsendte brev af 19.7.2017 til Topdanmark.
>
> Med andre ord ved mit cykelstyrt fik jeg flænge i venstre tommelfinger slog højre side og skulder og mit venstre knæ ramte asfalten ved styrtet.
>
> Ved bilag 2 vil jeg henvise til svar fra Topdanmark af 9. november 2017
>
> Angående mengrad har jeg stadig store problemer med højre skulder. Problemerne består i at jeg begrænses i brug af skulderen på grund af smerter ved loft hvilket er beskrevet i allerede brev til Topdanmark att. … d. 3.4.2017 (bilag III) og som tidligere er sendt til Ankenævnet.
>
> Jeg har på mange af de tidligere fremsendte sagsakter forsøgt at tydeliggøre nødvendig dokumentation ved at henvise og understrege."

I breve af 21/12 2017, 6/1 2018, 16/1 2018 og 24/3 2018 og mail af 4/4 2018 har parterne fastholdt deres synspunkter i sagen. Nævnet har fået forelagt bilag fra sagen, herunder de lægelige oplysninger. I journalnotat af 29/7 2011 har egen læge bl.a. anført:

> "**29-07-2011 Kons./Besøg**
> …
> Faldt i går aftes på cykel. Kørte formentligt ind i en kantsten. Hun har slået hele den højre side, men der er ikke noget voldsomt udover hun er forslået. Den ve. 1. finger har hun en lille flænge nede ved pulpa og lige ved neglen, den gaber lidt. Den vaskes og påsættes steristrips og får en skinne på."

I journalnotat af 21/9 2011 har egen læge bl.a. noteret:

> "**21-09-2011 Kons./Besøg**
> Er væltet på cykel og har slået hele højre side i sommer. Har ondt sv. t. skulder, knæ og midt på thorax. Henvisning til fys. …"

I fysioterapeutepikrise af 26/9 2011 er det bl.a. beskrevet:

> "***EPIKRISE:***
> Henvisningsårsag: Væltet på cykel den 1/8, slået hele højre side. Efterfølgende smerter i hø skulder og højre knæ.
> Status: Der er fortsat gener både fra knæ og skulder. Værst i skulder: fortsat smerter i yderstillinger og positiv test for labrumskade. Men der er fremgang: kan nu ligge på hø side, og ingen natlige smerter. Bruger skulder i hverdagen næsten uden begrænsninger."

Af journalen fra egen læge fremgår det af et notat af 20/3 2012 bl.a.:

> "**20-03-2012 Muskel / skeletsystem**
> **Diagnoser**
> L00 Muskel / skeletsystem
>
> **Kontakt tekst**
> Ondt i begge knæ. August sidste år væltede på cykel. Slog hø knæ og skulder. Nu også ve. knæ. Ondt ved hug siddende bl.a. Går til fys. Obj: Ve.knæ :Skurren bilat. Om med. ledlinie. Om ved kompression af menisker. henvises til rtg. i første omgang."

Af ambulantepikrise af 30/5 2012 fremgår det bl.a.:

> "**30-05-2012 Knæledslidelse UNS**
> …
> ***Aktionsdiagnose***
>
DM239	Knæledslidelse UNS
TUL2	venstresidig
AZAC2	hovedfunktionsniveau

> ***EPIKRISE:***
> Journalnotat:
> KNÆAMBULATORIET
> Henvist med problemer med begge knæ.
> Væltede på cykel i aug. sidste år og slog højre skulder og højre knæ. Efterhånden er generne der gradvist taget af, men i stedet har pt. nu mange smerter i venstre knæ.
>
> Røntgen
> Fra d. 26.04.12 viser let afsmalning af ledspalten medialt på højre side og normale forhold på venstre side.
>
> Objektivt
> Har pt. betydelige menisksmerter ved rotation svarende til mediale menisk på venstre side. Ikke på højre.
> Der er ikke nogen særlig pes anserinus tendinit. Patella frit forskydelig og ingen ansamling i leddet.
>
> På mistanke om medial meniskskade opskrives pt. til MR-skanning i ekstremitetsskanneren og skal komme her til svar, når dette foreligger."

I funktionsattest af 9/7 2013 er det bl.a. angivet:

7	Hvilke aktuelle klager fremfører patienten?	Smerter i skulder og albue ved f.eks støvsugning og ved abduktion over 50 grader Smerter ved at ligge på skulderen. Skurren ved bev. i skulderled over 90 grader føleforstyrrelser på v hånd Er opereret for karpaltunnelsyndrom efterfølgende og uden virkning på symp.
8	Hvilken region er tilskadekommet (evt. brud)?	☒ Skulder ☒ Overarm ☒ Albue
9	a) Er patienten højrehåndet/venstrehåndet?	☒ Højrehåndet ☐ Venstrehåndet
	b) Hvilken side er tilskadekommet?	☒ Højre ☐ Venstre

		NEJ	JA	Hvis **NEJ**, hvordan er bevægeligheden:	Højre	Venstre
10	Bevæges skulderleddet normalt (med frit skulderblad)?	☐	☒	Fremad-opad (norm 0-180°)		
				Udad-opad (norm 0-180°)		
				Bagud (norm 0-40°)		
				Udaddrejning (norm 0-60°) (med vandret underarm)		
				Indaddrejning (norm 0-90°) (med vandret underarm)		

...

		NEJ	JA	Hvis JA , hvor er der skurren?	Højre	Venstre
12	Er der skurren i leddet?					
	a) Skulderled	☐	☒		☒	☐
	b) Skulder-kravebensled (AC-led)	☐	☒		☒	☐
	c) Albueled	☒	☐		☒	☐

Af røntgensvar af 30/9 2013 fremgår bl.a.:

"***EPIKRISE:***

...

Røntgenundersøgelse af højre skulder

Gennem længere tid smerter i højre skulder og arm. Har en tennisalbue og er opereret for karpaltunnelsyndrom og har været til fys. pga. fortsatte smerter. Fys. skriver, se nedenfor. henviser derfor til røntgen primært.

Ingen tidligere billeder til sammenligningen.
Undersøgelsen viser ingen synlige tegn til følger efter frakturer, afrivninger eller luksationer svarende til humeroskapularleddet. Ingen periartikulære forkalkninger. Acromion type 2.
Kortikal fortykkelse superiort omkring laterale tredjedel af clavicula.

Sequelae efter ophelet fraktur?
Man få indtryk af artrose omkring AC-leddet med ossøse påbygninger acromion og laterale klavikelende

RD:
Acromion type 2
AC-leds artrose
Sequelae efter ophelet klavikelfraktur?"

I journalnotat af 43 2014 fra skulderambulatoriet er det bl.a. anført:

"**Journalnotat**
SKULDERAMBULATORIET
Pt. faldt på cykel for 2½ år siden og landede direkte ned på hendes hø. skulder. Har siden da udviklet smerter i skulderen med udstråling ned i overarmen. Dette har tidligere resulteret i en tennisalbue, hvilken hun har været i beh. for.
Aktuelt har hun fortsat smerter i skulderen, der forværres, når armen eleveres over horisontalt niveau eller hvis hun skal strække armen ind foran sig selv. Kan om natten heller ikke ligge på den pågældende side.

OBJEKTIVT
Ses nydelig skulderkonfiguration.
Bevægeligheden god, kan således abducere/flektere til 180 grader, dog med pos. smertebue fra omkring 80 grader op opefter. Indadrotation hånden knap til TH12 og udadrotation 60 grader.
Ved palpation er der distinkt ømhed sv.t. acromions anterolat. hjørne og der er pos. Hawkins test.
Ligeledes distinkt ømhed sv.t. AC-leddet, primært i den posteriore del.
RTG
Viser acromion type II, AC-leddet ikke visualiseret.

MR-SKANNING
Viser derimod destruktion af AC-leddet med osteolyse og samtidig en fraktur af bagerste acromion hjørne ind til klaviklen.
Hvad angår rotator cuff'en ses en lille partiel læsion af supraspinatus senen, men ellers i øvrigt nydelige ligamentære og tilhørende muskulære forhold.

Vurdering
Pt. er uden tvivl præget af impingement samt gener fra AC-leddet.

Hun spg. til, hvorvidt det kan stamme tilbage fra cykel-uheldet, og jeg har sagt til hende, at det er der ingen tvivl om, at det kan, hvis hun inden da har haft en velfungerende skulder.
Det er ikke ukendt, at hvis man får hårdt slag hen over brusken, at der kan komme destruktion af denne og efterflg. osteolyse af knoglen."

Af epikrise af 12/3 2015 fremgår det bl.a.:

"***Aktionsdiagnose***

DM754	Afklemningssyndrom i skulder
TUL1	højresidig

	AZAC2	hovedfunktionsniveau
Andre diagnoser og operationer under skadestuebesøg		
	DM198	Anden artrose
	TUL1	højresidig
Operation	KNBH51 12-03-2015	Artroskop. resekt., intraart. eksostose/osteofyt, skulderled
	TUL1	højresidig
Operation	KNBK12 12-03-2015	Resektion el. excision af knoglevæv i clavicula
	TUL1	højresidig

EPIKRISE:
…
Der gøres vanlig posterior, anterolateral og anterior samt en anteriorsuperior adgangsport. Det glenohumerale led ses overalt med nydelige forhold. Biceps- og subscapularissenen upåfaldende. Bruskforholdene pæne overalt. Rotator cuffen intakt overalt. Labrum intakt i hele cirkumferensen. Går nu i det subacromiale rum, hvor jeg kommer op i en svært irriteret og fortykket bursa. Der gøres bursektomi og det coracoacromiale ligament løsnes. Der ses en stor ossøs udbygning på acromion, som tegn på en acromion type III. Man ser også, at rotator cuffen er særdeles lederet sv.t. spidsen af acromion. Der gøres subacromial dekompression på vanlig vis.
Ligeledes ses laterale klavikelende svært destrueret, hvorfor der foretages en skopisk lateral klavikelresektion, hvor jeg fjerner ca. 5-6 mm.
Artroskopien afsluttes."

I ambulantepikrise af 21/9 2015 er det bl.a. anført:

"***EPIKRISE:***
Journalnotat:
SKULDERAMBULATORIET
Kommer til kontrol efter hun i marts 2015 blev opereret i sin hø. skulder, hvor der blev foretaget en subakromiel dekompression samt AC-ledsresektion.
Efterforløbet kompliceret af, at hun døjede med en biceps longus tendinit.
Nu er smertegenerne svundet, og hun er begyndt at bruge armen uden større restriktioner.

Objektivt
ses skulderen nydelig, og cikatricerne er pæne. Bevægelsen af skulderleddet god, kan således abducere og flektere til 170°, indadrotere til Th12 og udadrotere 60°."

I funktionsattest af 23/1 2017 har klagerens egen læge bl.a. anført:

Udfyldes af den undersøgende læge

Diagnose angivet på dansk og latin

1

1. Dansk: Afklemningssyndrom i hø skulder
1. Latin: Afklemningssyndroma dx
2. Dansk
2. Latin
3. Dansk
3. Latin

2 a) Er der noget klinisk at påvise ved inspektion og palpation af skulderen? NEJ ☐ JA ☒ Hvis JA, udfyldes: Hvorledes? Hø skulder sidder længere ned end ve.,øm ved palm. regio deltoides og caput humerus.

b) Er der noget klinisk at påvise ved inspektion og palpation af albue? NEJ ☐ JA ☒ Hvorledes? Øm ved palp omkr olecranon

Besvares kun ved brud: c) Er der noget klinisk at påvise ved inspektion og palpation af brudsted? NEJ ☐ JA ☐ Hvorledes?

...

7 Hvilke aktuelle klager fremfører patienten? Tunge løft udløser smerter.(Ex indkøbssmerter) Skifte gear i bilen giver smerter. Række ud til siden ved ekstension medfører smerter. Kan ikke pudse viduer, gulvvask pga sm. Svært ved at skifte sengetøj.Sm. hvis hun ligger på hø skulder. Ensartede bevægelser under skulderhøjde medfører sm efter 20 min. Ex bilkørsel. Kan ikke køre en indkøbsvogn uden sm

8 Hvilken region er tilskadekommet (evt. brud)? ☒ Skulder ☐ Overarm ☐ Albue

9 a) Er patienten højrehåndet/venstrehåndet? ☒ Højrehåndet ☐ Venstrehåndet

b) Hvilken side er tilskadekommet? ☒ Højre ☐ Venstre

10 Bevæges skulderleddet normalt (med frit skulderblad)? NEJ ☐ JA ☒ Hvis NEJ, hvordan er bevægeligheden:

	Højre	Venstre
Fremad-opad (norm 0-180°)		
Udad-opad (norm 0-180°)		
Bagud (norm 0-40°)		
Udaddrejning (norm 0-60°) (med vandret underarm)		
Indaddrejning (norm 0-90°) (med vandret underarm)		

11 Er bevægeligheden i albueleddene inklusiv underarmens drejebevægelse normal? NEJ ☐ JA ☒ Hvis NEJ, hvordan er bevægeligheden nedsat?

	Højre	Venstre
Bøjebevægelse (ext./flex.) (norm 0-140 °)		
Udad rotation (supination) (norm 0-90 °)		
Indad rotation (pronation) (norm 0-90 °)		

12 Er der skurren i leddet? Hvis JA , hvor er der skurren?

	NEJ	JA	Højre	Venstre
a) Skulderled	☐	☒	☒	☐
b) Skulder-kravebensled (AC-led)	☒	☐	☐	☐
c) Albueled	☒	☐	☐	☐

13 Bevæges håndled og fingre frit? NEJ ☐ JA ☒ Hvis NEJ, udfyldes: Hvilke indskrænkninger findes?

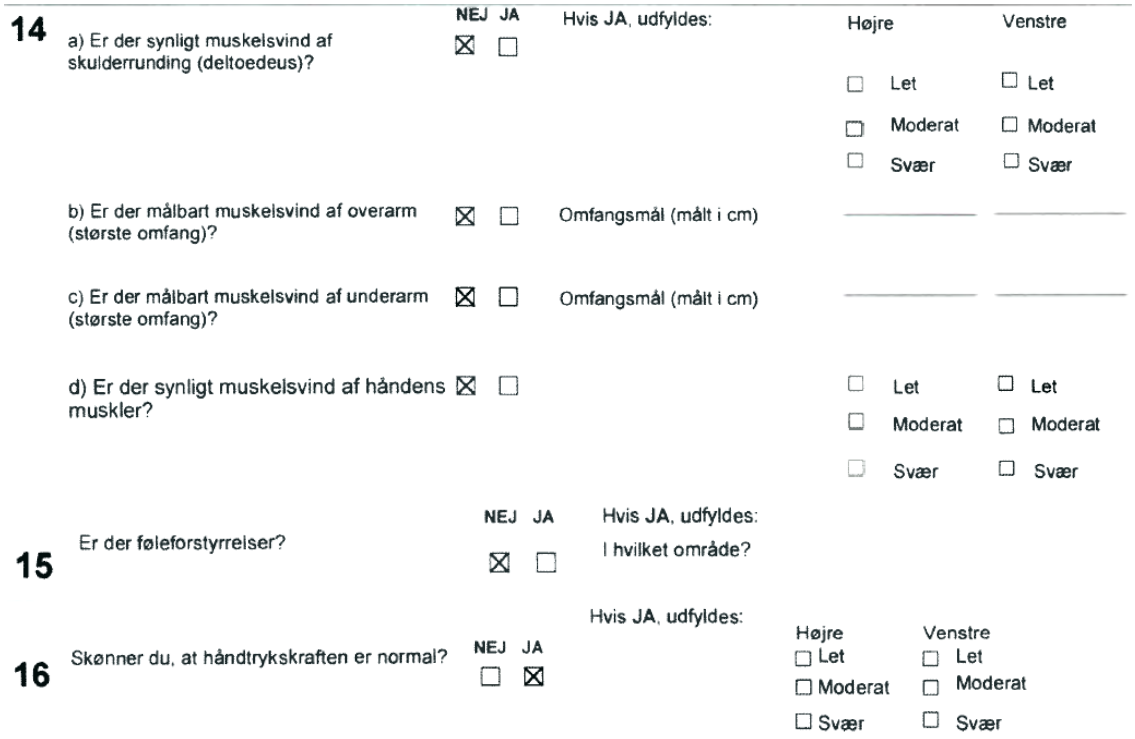

		NEJ	JA	Hvis JA, udfyldes:	Højre	Venstre
14	a) Er der synligt muskelsvind af skulderrunding (deltoedeus)?	☒	☐		☐ Let ☐ Moderat ☐ Svær	☐ Let ☐ Moderat ☐ Svær
	b) Er der målbart muskelsvind af overarm (største omfang)?	☒	☐	Omfangsmål (målt i cm)		
	c) Er der målbart muskelsvind af underarm (største omfang)?	☒	☐	Omfangsmål (målt i cm)		
	d) Er der synligt muskelsvind af håndens muskler?	☒	☐		☐ Let ☐ Moderat ☐ Svær	☐ Let ☐ Moderat ☐ Svær
15	Er der føleforstyrrelser?	☒	☐	Hvis JA, udfyldes: I hvilket område?		
16	Skønner du, at håndtrykskraften er normal?	☐	☒	Hvis JA, udfyldes:	Højre ☐ Let ☐ Moderat ☐ Svær	Venstre ☐ Let ☐ Moderat ☐ Svær

I ortopædkirurgisk speciallægeerklæring af 10/7 2017 er det bl.a. anført:

"**Objektivt**
Det drejer sig om en …-årig, alderssvarende udseende kvinde. AT/ET god, højde 170, vægt 85 kg. Psykisk velbevaret. Fremlægger sygehistorie uden på nogen måde at virke symptom-aggraverende. Angiver sig højrehåndet.

Ved inspektion ses, at hun skåner primært højre skulder i forbindelse med af- og påklædning. Columna cervicalis ses med normal kurvering. Der er fri bevægelighed. Foramen kompressionstest negativ.

Højre skulder ses uden tegn til muskulær atrofi, og cikatricerne efter tidligere kirurgi findes upåfaldende. Ved palpation er der diffus ømhed omkring acromions anterolaterale hjørne og ned langs biceps longus. Ingen ømhed svarende til AC-leddet. Ligeledes ømhed svarende til trapezius superioris, og man har en klar fornemmelse af nogle muskelmyoser. Når skulderen testes, findes der positiv Hawkins-test samt positiv biceps longus stress-test. Rotator-cuffen ligeledes testet, og der er negativ Belly press-, Jobes-, Hornblower- og udadrotations-test. Bevægeligheden (skema 1) af hendes højre skulder findes bedre end hendes venstre, der normalt er hendes gode skulder. Hun tilskriver selv dette, at hun har skånet sin højre skulder og dermed har fået en overbelastningsskade i venstre (impingement)…

Skema 1 (bevægelse i gr.)	Højre (aktiv/passiv)	Venstre (aktiv/passiv)
Fleksion	180/180	160/160
Abduktion	180/180	60/100
Ekstension	40/50	40/50
Udadrotation	50/70	45/45

Indadrotation	Lænd	Hofte crista

Der er en positiv smertebue i alle elevationsbevægelserne på venstre skulder fra 80 grader og derover.

Der er ingen tegn til muskulær atrofi af højre overekstremitet (skema 2).

Skema 2 (omkreds målt i cm.)	Højre	Venstre
Overarm	33	31
Underarm	26	26
Hånd	20	21

Højre albue ses med normal konfiguration og uden tegn til muskulær atrofi. Der er fri bevægelighed i ekstension/fleksion som supination/pronation. Albueleddet er testet og fundet ligamentært stabilt i fuld ekstension samt let flekteret stilling. Ved palpation er der distinkt ømhed svarende til laterale epikondyl strålende ned i ekstensorretinaklet. Dette forværres, når man belaster dette.

Højre hånd og fingre findes med fri bevægelighed og egal kraft. Hun angiver normal sensibilitet overalt på højre overekstremitet.

Konklusion og resumé
…
Jeg finder, at der er god overensstemmelse mellem traumets karakter, hendes subjektive gener samt de peroperative fund. Hun oplyser, at hun inden skaden havde en fuldstændig velfungerende skulder. Dette til trods for har nogle lette degenerative forandringer i form af en acromion type 2-3. Der er nu gået knap 2 år efter operationen og 1½ år efter, hun er blevet afsluttet, og jeg finder ikke, at der kan forventes at komme yderligere spontan bedring. Jeg har heller ikke yderligere kirurgiske behandlings-tiltag, der med sikkerhed og uden risici vil kunne afhjælpe hendes højresidige skuldergener. Angående det faktum, at hun har aflastet sin højre skulder og nu har fået smerter i venstre, er heller ikke noget ukendt fænomen. Jeg har i forbindelse med speciallægeerklæringen tilladt mig at anlægge en skulderblokade for at afhjælpe hendes smertegener. Hun vil blive fulgt op i mit ambulatorium i henhold til gængse retningslinier. Angående højre skulder finder jeg nu, at tilstanden er at betragte som værende stationær, og hun har således pådraget sig varige mén i form af

1. Belastningsrelaterede smerter
2. Smerter i yderstillinger

Diagnoser
Rotator-cuff syndrom dextra
Lateral epikondylit dextra
Impingement articuli glenohumerale sinistra"

Af forsikringsbetingelserne fremgår det bl.a.:

"**4 Hvilke skader dækker forsikringen?**
A Direkte følger af et ulykkestilfælde
1. Forsikringen dækker direkte følger af et ulykkestilfælde.

> *Ved et ulykkestilfælde forstås en pludselig hændelse, der forårsager personskade.*
> **2.** Forsikringen dækker derfor ikke personskade, der direkte eller indirekte er forårsaget af sygdom, sygdomsanlæg eller lidelse. Se dog punkt 14 B5 og 14 C.
> **3.** Der skal være årsagssammenhæng mellem ulykkestilfældet og skaden for at opnå dækning. Ved vurderingen lægger vi blandt andet vægt på, om hændelsen er egnet til at forårsage personskaden."

Nævnet udtaler:

Klageren er utilfreds over, at selskabet har afvist at udbetalt godtgørelse for varigt mén for hendes gener i venstre knæ, som hun pådrog sig ved et ulykkestilfælde den 28/7 2011. Hun er endvidere uenig i selskabets vurdering af sin skulderskade.

Skaden i venstre knæ

Klageren har i brev af 19/7 2017 til selskabet oplyst, at hun også slog venstre knæ ved cykelstyrtet den 28/7 2011, og at det er en fejl, at hendes egen læge ikke har fået ført dette til journal.

Efter en gennemgang af sagen finder nævnet ikke anledning til at kritisere, at selskabet har afvist at yde dækning for skaden i venstre knæ under henvisning til, at klageren ikke har bevist, at der er årsagssammenhæng mellem den anmeldte hændelse og disse gener.

Nævnet har blandt andet lagt vægt på, at klageren konsulterede egen læge første gang den 29/7 2011, hvor det er noteret: "Faldt i går aftes på cykel. Kørte formentlig ind i en kantsten. Hun har slået hele den højre side, men der er ikke noget voldsomt udover hun er forslået", og at hun i perioden efter uheldet flere gange konsulterede egen læge og fysioterapeut for gener i højre skulder og knæ, og at klagerens venstresidige knægener første gang er nævnt i journalnotat af 20/3 2012 – dvs. cirka 8 måneder efter uheldet.

Skaden i højre skulder

Klageren har i brev af 30/11 2017 til nævnet oplyst, at hun stadig har store problemer med sin højre skulder i form af belastningsudløste smerter.

13. 91441

Selskabet har udbetalt erstatning svarende til et varigt mén på 5 % for klagerens gener i højre skulder og afviser at udbetale yderligere under henvisning til, at klagerens varige mén er mindre end 5 %.

Efter en gennemgang af sagen finder nævnet ikke grundlag for at kritisere, at selskabet har afvist at udbetale yderligere erstatning til klageren.

Nævnet har blandt andet lagt vægt på, at det af funktionsattest af 23/1 2017 og ortopædkirurgisk speciallægeerklæring af 10/7 2017 fremgår, at der er belastningsrelaterede smerter, men at der er normal kraft, normal bevægelighed og intet muskelsvind.

Som følge heraf

b e s t e m m e s :

Klageren får ikke medhold.

Marianne Højgaard Pedersen
formand