Ankenævnet *for* Forsikring

Den 9. maj 2018 blev i sag nr. 91580:

xxxxxxxxxxxxxxxxxxxxx

xxxxxxxxxxxxxxxx

xxxxxxxxxxxxxxx

mod

PFA Pension

Marina Park

Sundkrogsgade 4

2100 København Ø

afsagt

k e n d e l s e :

_____

Forsikringstageren har forsikring med dækning for visse kritiske sygdomme i PFA Pension. Hun klager over selskabets afvisning af at dække med engangsudbetalingen ved kritisk sygdom.

Selskabet har afvist at dække sygdommen med henvisning til, at klageren ikke har fået stillet en dækningsberettigende diagnose.

I klageskema af 12/11 2017 til nævnet har klageren bl.a. anført:

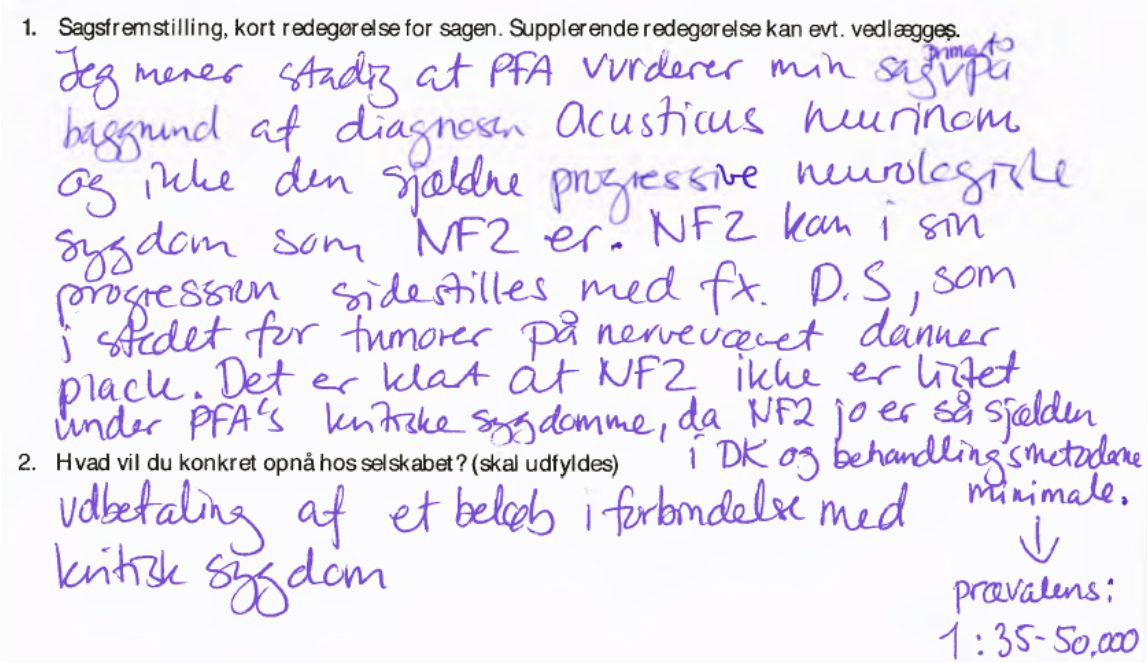
1. Sagsfremstilling, kort redegørelse for sagen. Supplerende redegørelse kan evt. vedlægges.

Jeg mener stadig at PFA vurderer min sag på baggrund af diagnosen Acusticus neurinom og ikke den sjældne progressive neurologiske sygdom som NF2 er. NF2 kan i sin progression sidestilles med fx. D.S, som i stedet for tumorer på nervevævet danner plack. Det er klart at NF2 ikke er listet under PFA's kritiske sygdomme, da NF2 jo er så sjælden i DK og behandlingsmetoderne minimale.

2. Hvad vil du konkret opnå hos selskabet? (skal udfyldes)

Udbetaling af et beløb i forbindelse med kritisk sygdom

prævalens: 1:35-50.000

Selskabet har i brev af 1/12 2017 til nævnet bl.a. redegjort for sagsforløbet og afgørelsen således:

> "Forsikredes police er tegnet pr. 1. oktober 2015 via [fagforening]. For policen gælder forsikringsvilkår af 8. oktober 2015 (bilag A).
>
> Policen omfatter dækning ved Kritisk Sygdom og ved tab af erhvervsevne.
>
> **Hvad handler tvisten om – parternes overordnede synspunkter?**
> Forsikrede ønsker udbetaling af sin dækning ved Kritisk Sygdom, idet hun gør gældende, at der skal lægges vægt på, at hun er diagnosticeret med NF2, da hun mener, at sygdommen NF2 i sin progression kan sidestilles med dissemineret sclerose.
>
> Det er PFA Pensions vurdering, at forsikredes diagnoser (NF2 og Acusticus neurinomer/Schwannomer) ikke er dækningsberettigende efter forsikringsvilkårene og at det i denne forbindelse er irrelevant, om NF2 i sin progression har fællestræk med dissemineret sclerose.
>
> **Sagsfremstilling**
> Forsikrede er diagnosticeret med sygdommen NF2 (bilag C, s. 1). Som en del af denne sygdom, er forsikrede den 7. september 2016 blevet opereret for Acusticus neurinom (bilag C, s. 13-14).
>
> Det er PFA's vurdering, at diagnosen NF2 ikke er omfattet af forsikredes dækning ved Kritisk Sygdom, da de to Acusticus neurinomer (Schwannomer) er tilstrækkelige til at stille diagnosen NF2, og da de to Acusticus neurinomer (Schwannomer) ifølge vilkårenes punkt 4.2, diagnose nr. 10 er undtaget fra dækning (bilag A, side 28 nederst)."

Klageren har i mail af 20/12 2017 til nævnet bl.a. anført:

> "Yderligere kan jeg påpege at jeg efter operationen er blevet total døv på højre øre, hvilket også understøttes af journalen fra audiologisk afdeling. En mén som ikke kan afhjælpes."

Selskabet har i brev af 18/1 2018 til nævnet bl.a. anført:

> "Forsikrede oplyser endvidere i mail af 20. december 2017, at hun er blevet totalt døv på I højre øre.
>
> Det fremgår af forsikringsvilkårene, at praktisk blindhed, som er permanent og irreversibelt samt total døvhed, som er permanent og irreversibelt er dækket af forsikringen. Efter det oplyste opfylder forsikrede ikke disse kriterier, hvorfor dækningen ved kritisk sygdom ikke kan udbetales på nuværende tidspunkt."

Til dette har klageren fremsendt mail af 28/1 2018, hvori det bl.a. er anført:

> "I forbindelse med nye oplysninger sender jeg slutteligt en funktionsevnevurdering fra ergoterapeut … på Sundhedscentret i [kommune]. (bilag 1) Til orientering kan disse fysiske og kognitive udfordringer sidestilles med symptomer som også kendetegnes hos D.S patienter. Enten i mere eller mindre grad. Altså en progressiv neurologisk diagnose som i følge PFA betegnes som en kritisk sygdom, da den står på deres liste. Dette til trods for at et flertal af D.S patienter kan varetage deres job/ uddannelse etc med eller uden skånehensyn. Og at de altså kun med tiden kan risikere at blive lam og kørestolsbruger, blinde, udtrættet eller andet……"

Hertil har selskabet i brev af 13/2 2017 til nævnet bl.a. anført:

> "Forsikrede har vedlagt en funktionsevnevurdering fra [ergoterapeut] og oplyser, at hendes fysiske og kognitive udfordringer kan sidestilles med symptomer som også kendes hos D.S patienter.
>
> PFA fastholder, at da forsikrede ikke har fået stillet en diagnose, herunder dissemineret sclerose, som berettiger til udbetaling for Kritisk Sygdom i henhold til PFA's Pensionsvilkår (bilag A), er hun ikke berettiget til udbetaling for Kritisk Sygdom fra PFA."

Nævnet har fået forelagt sagens bilag, hvoraf enkelte gengives nedenfor. Af MR-scanning foretaget den 4/4 og 13/4 2016 fremgår det:

> "**Beskrivelse:**
>
> **MR-skanning af cerebrum for og efter i.v. kontrast:**
> Viser, smh. m. MR-skanning ASTRA 23.09.15, vækst af især den kontrastopladende tumor beliggende i den hø. cerebellopontine vinkelcisterne, hvor den extrameatale del af tumor nu måler 23 mm mod tidl. 20 mm. Der er også let vækst af den ve.sidige proces, som nu måler 15 mm mod tidl. 13 mm. Der er tiltagende kompression af pons, som nu er næsten timeglasformet pga. tumorkompressionen. Der er dog intet ødem, hverken i pons eller i de tilstødende cerebellare pedunkler. 4. ventrikel er åbentstående. Der er ingen forandringer i de cerebellare hemisfærer. I toppen af vermis ses i midtlinjen op mod hiatus tentorii lige bag vena galeni, yderligere en afrun-

det kontrastopladende proces på 10 mm i diameter, sidder klos på dura og kan være et lille infratentorielt meningeom.
I hø. cavum Meckeli ses progression af tumor, som udfylder hele cavum og strækker sig ned mod foramen ovale, men ikke extrakranielt. Denne måler nu 13 mm AP.
Der ses en cystisk proces i ve. side afhypofyselejet uden kontrastopladning, denne er stationær.
Supratentorielt ses adskillige meningeomer fra ganske små mm både langs falx og over konveksiteten, men også et 14 mm over konveksiteten på hø. parietalregion og et 13 mm stort over ve. frontallap. Der er ingen kompression af det underliggende parenkym og intet ødem. Der er normale forhold i orbits og ved chiasma.

Konklusion:
Progression af bilat. tumorer i vinkelcisternerne med betydelig kompression af pons.
Let progression af formodet schwannom i hø. cavum Meckeli.
Lille infratentorielt meningeom ved hiatus tentorii.
Adskillige supratentorielle meningeomer langs falx og langs konveksiteterne.
Cyste i ve. side af hypofyselejet.
…
13.04.16 Tilføjelse:
MR-skanning af columna totalis efter i.v. kontrast:
Viser ingen tidl. us. til sammenligning, en 1 mm stor kontrastopladende læsion i ve. side posteriort ved medulla ud for basis af dens. Opladning ses på de aksiale snit at være beliggende sv.t afgangen af den dorsale rod og repr. formentlig et lille schwannom. Ud for C3 ses en central højsignalslæsion på 5 mm i diameter med let diffus opladning. Der er intet ødem og ingen volumenøgning af medulla. Det drejer sig formentlig om et intramedullært neurofibrom, som er sjældent, men beskrevet.
I hø. side ud for Th12/L1 ses yderligere et 7 mm stort schwannom, formentlig sv.t. den ventrale rod. Conus og de proksimale rodfilamenter i cauda equina er dislocerede mod ve. Derudover ingen intramedullære signalforandringer eller rumopfyldende processer i spinalkanalen.

Konklusion:
Lille kontrastopladende schwannom på den dorsale C2-rod.
En centrum medullær kontrastladende læsion ud for C3.
Hø.sidigt ventralt schwannom Th12/L1."

Det fremgår af sagen, at klageren ved en operation den 7/9 2016 fik fjernet en acusticusneurinom.

Af forsikringsbetingelserne for PFA Plus pr. 8/10 2015 fremgår det bl.a.:

"4 Særlige pensionsvilkår for PFA Kritisk sygdom

4.1. Dækning
Forsikringen dækker med en engangsudbetaling, hvis den forsikrede i forsikringstiden får stillet en af de diagnoser, der er nævnt i punktet 'Kritiske sygdomme', og de øvrige betingelser for dækningen er opfyldt.

5. 91580

4.2. Kritiske sygdomme
De følgende diagnoser anses for kritiske sygdomme, som kan give ret til udbetaling:
…
10. Visse godartede svulster i hjerne eller rygmarv med behov for operation efterladende resttumor eller svære blivende følger
11. Dissemineret sklerose (DS)
…
20. Total døvhed – permanent og irreversibelt
…
10. Visse godartede svulster i hjerne eller rygmarv med behov for operation efterladende resttumor eller svære blivende følger
Visse godartede svulster i hjerne eller rygmarv med behov for operation efterladende resttumor eller svære blivende følger definerer PFA Pension som godartede (benigne) svulster opstået i hjerne, hjernestamme, rygmarv eller disse organers hinder, som

a. ikke har kunnet fjernes helt ved operation, eller
b. som efter operation efterlader følgetilstande i nervesystemet, der medfører en méngrad på mindst 15 % fastsat efter Arbejdsskadestyrelsens méntabel.

Forsikringen omfatter også tilfælde, hvor operation ikke kan gennemføres af tekniske grunde.

Méngraden kan tidligst vurderes når følgetilstanden er stationær, dvs. omkring 3-6 måneder efter operationen.

Dækningen **omfatter ikke**:
a. Cyster eller granulomer
b. Hypofyseadenomer
c. Acusticus neurinomer (Schwannomer)
d. Svulster i kranie-hjernenerver, f.eks. synsnerven, hørenerven

Det er en betingelse for at opnå dækning efter denne bestemmelse, at den beskrevne svulst er diagnosticeret i forsikringstiden, og at også de beskrevne følgetilstande i nervesystemet er bekræftet i forsikringstiden.
…
20. Total døvhed – permanent og irreversibel
Total døvhed – permanent og irreversibel definerer PFA Pension som et totalt permanent og irreversibelt høretab på begge ører, med en høretærskel på 100dB eller derover på alle frekvenser."

<u>Nævnet udtaler:</u>

Klageren blev diagnosticeret med neurofibromatose type 2 (NF2), en sygdom kendetegnet ved vækst af godartede svulster omkring nervevæv i hjerne og rygmarv. Det konstateredes, at hun havde to acusticusneurinomer, som er en svulst, der udspringer fra en hjernenerve i den indre øregang. Hun fik fjernet en større acusticusneurinom ved en operation den 7/9 2016. Klageren

6. 91580

har mistet hørelsen på sit øre i forbindelse med operationen. Hun ønsker at modtage engangsudbetalingen for visse kritiske sygdomme. Klageren har anført, at NF2 i sin progression kan sidestilles med dissemineret sklerose.

Selskabet har afvist at yde forsikringsdækning med henvisning til, at klageren ikke har fået stillet en dækningsberettigende diagnose.

Af forsikringsbetingelsernes pkt. 4.2 fremgår, at forsikringen dækker visse godartede svulster i hjerne eller rygmarv med behov for operation efterladende resttumor eller svære blivende følger. Det fremgår ligeledes, at acusticusneurinom er undtaget fra dækningen.

Efter en gennemgang af sagen kan nævnet ikke kritisere selskabets afgørelse.

Nævnet har lagt vægt på, at acusticusneurinom er udtrykkeligt undtaget fra forsikringsdækningen. Nævnet har yderligere lagt vægt på, at forsikringsdækningen kun omfatter total døvhed.

Det af klageren anførte om ligheden mellem NF2 og dissemineret sklerose kan ikke føre til andet resultat.

Som følge heraf

b e s t e m m e s :

_____

Klageren får ikke medhold.

Svend Bjerg Hansen
Udskriftens rigtighed bekræftes

Carsten Sennels