# Ankenævnet *for* Forsikring

Den 23. oktober 2019 blev i sag nr. 93303:

xxxxxxxxxxxxxxxxxxxxx
xxxxxxxxxxxxxxxx
xxxxxxxxxxxxxxx

mod

Alm. Brand Forsikring A/S
Midtermolen 7
2100 København Ø

afsagt

k e n d e l s e :

_____

Forsikringstageren har ulykkesforsikring. I klageskema af 9/1 2019 til nævnet har klageren bl.a. anført:

> "Kort redegørelse for sagen
> Jeg blev påkørt og fik en piskesmældslæsion, og inden da var jeg i ordinær beskæftigelse som ... Nuværende har jeg kroniske stærke smerter hver dag, og væsentlig nedsat funktionsevne. Selskabet mener ikke, at påkørslen skete med så stor kraft, at jeg er blevet skadet. Der foreligger reumatologisk speciallægeerklæring, der modsiger dette
>
> Hvad vil du konkret opnå hos selskabet?
> Vil gerne opnå mengradsfastsættelse og erhvervsevnetabsudbetaling."

Selskabet har den 15/3 2019 til nævnet bl.a. redegjort for sagsforløbet og afgørelsen således:

> "Kunden anmelder den 19. maj 2017, at han er blevet påkørt bagfra. Hændelsen er anmeldt til hans privattegnede ulykkesforsikring.
> Fremstilling
> Kunden anmelder telefonisk et færdselsuheld fra den 3. maj 2017. Vi anerkender hændelsen og beder kunden vende tilbage, hvis der fortsat er gener, efter tilstanden er vurderet som stationær.
>
> Marts måned 2018 vender kunden tilbage for en vurdering af det varige mén. Efter modtagelse af samtykke indhenter vi lægeligt og taksatorrapport med billeder af skaderne på bilen. På baggrund af de foreliggende oplysninger vurderer vores læger, at hændelsen ikke er egnet til at forvolde en varig skade hos en normal rask person. Lægerne påpeger desuden, at kunden er diagnosticeret med svære degenerative forandringer i hele halsryggen. Deres konklusion er derfor, at det er kundens forudbestående halsryglidelse, der er hovedårsagen til problemerne i dag.

Vi meddeler derfor kunden, at der alene er tale om en hændelse, der kun er egnet til at forårsage forbigående gener. Derfor anerkender vi alene betaling af udgifter til behandling.

Kunden klager ved repræsentant, og vi modtager samtidig reumatologisk speciallægeerklæring rekvireret af Jobcenter … Derudover rekvirerer vi en egentlig crashtest for at få fastslået de faktuelle data omkring uheldet. Sagen forelægges vores læger for en revurdering på baggrund af de nye oplysninger. De fastholder dog og begrunder med, at der ikke er nye oplysninger, og at erklæringen og crashtesten blot bekræfter tidligere vurdering.

Derudover spørger vi - med samtykke - ansvarsselskabet (…) om de har en speciallægeerklæring. I et kortfattet svar får vi oplyst, at de ikke har en erklæring, at de har lukket sagen og er blevet stævnet. Vi formoder derfor, at de ligeledes har vurderet, at hændelsen ikke er egnet til at forvolde en varig skade.

Derfor fastholder vi vores afgørelse.

Yderligere korrespondance bringer ikke nyt til sagen, som efterfølgende indbringes for Nævnet.

Begrundelse
Det fremgår af forsikringsbetingelserne at for at opnå dækning, så er det et krav, at der er medicinsk årsagssammenhæng mellem hændelsen og skaden. Eller sagt med andre ord så skal hændelsen i sig selv være egnet til at forårsage en varig skade.

Af crashtesten og billederne fra takseringen af skaderne på bilerne fremgår det, at der er tale om en lavenergiskade med meget beskedne skader på bilerne. Hastighedsændringen på vores kundens bil er i den forbindelse udregnet til mellem 6,3 og 9,5 km/t.

Samtidig fremgår det af det lægelige materiale, at kunden forud for skaden havde massive degenerative forandringer i hele halsryggen, som derfor var betydeligt svækket forud for skaden. Det er til speciallægeundersøgelserne oplyst, at kunden var rygrask og ikke havde forudgående problemer med ryggen. Det fremgår imidlertid af egen læges journal, at kunden har fået MR-scannet ryggen i februar 2017 altså umiddelbart før anmeldte hændelse.

Kunden har ved samme lejligheder oplyst, at han blev ramt med 30-40 km/t, hvilket ikke er korrekt henset til crashtestens måling på 9-14 km/t. Det er selvfølgelig en ikke ubetydelig detalje i speciallægernes vurdering af årsagssammenhængen. I den forbindelse skal det nævnes, at erklæringerne alene er indhentet af Jobcenter … og et pensionsselskab. Der er således ikke udfærdiget en erklæring med henblik på en specifik vurdering af årsagssammenhæng og varigt mén.

Vi fastholder derfor, at der er tale om forudbestående sygdom, der er blevet symptomgivende i forbindelse med en beskeden påvirkning. Vi har fra repræsentanten fået oplyst, at kunden i dag kun kan bevæge sig rundt med rollator og fuldstændig har mistet erhvervsevnen. Henset til den ringe påvirkning, han har været udsat for, så er det udelukket, at dette kan få så fatale følger. Det er muligt at hændelsen er den udløsende faktor, men det er den udbredte sygdom i halsryggen, der er hovedårsagen til hans mange gener i dag.

Vi gør derfor gældende, at der er tale om en hændelse, der ikke i sig selv er egnet til at forvolde en varig lidelse hos en normal rask person. Dette alene gør, at kunden ikke har krav på erstatning

jævnfør betingelsernes punkt 2.1.1., andet afsnit. Samtidig vurderes det, at der er tale om forværring af forudbestående sygdom i halsryggen, hvilket er direkte undtaget i forsikringsbetingelsernes punkt 2.1.1.2. og 2.1.1.3.

Konklusion
I denne klage er der tale om et lavenergitraume, som ikke er egnet til at forvolde en varig skade. Desuden er der tale om forværring af forudbestående sygdom. Begge dele er undtaget i betingelserne, hvorfor vi fastholder, at der ikke er tale om en dækningsberettiget skade."

Klageren har den 10/4 2019 til nævnet bl.a. anført:

" Min kommentar vedr. Alm. Brand er at de ikke læser hvad reumatologerne skriver men udelukkende retter sig efter en Chrash test, som er lavet 2 gange med 2 forskellige konklusioner, det er uprofessionelt. Og derfor kan de ikke tillægges den store opmærksomhed. Derefter siger Alm. Brand at grunden til at jeg er blevet så ramt er at jeg i forvejen har en smule slidgigt i ryggen, jeg har talt med lægerne om dette og deres konklusion er at jeg ikke har mere slidgigt end de fleste i min alder som har haft fysisk arbejde altid, men siger derimod at hvis mit, var så slemt som Alm. brand siger kunne jeg slet ikke passe et alm arbejde og jeg har altid passet mit arbejde, og det var på vej hjem fra min arbejdsplads hos … som … at jeg blev påkørt. Derfor mener jeg at deres forklaring ikke kan holde. De mener heller ikke at min uarbejdsdygtighed er pålyst men rapporten siger at chancen for at jeg kommer tilbage til arbejdsmarkedet er mindre end 25 %. Derfor er det meget veldokumenteret fra reumatologernes side hvordan mit helbred desværre er blevet."

Selskabet har den 2/5 2019 til nævnet bl.a. anført:

"Vi har modtaget kundens supplerende bemærkninger.
At der foreligger to crashtests må jo bero på, at ansvarsselskabet ligeledes har fundet uoverensstemmelser mellem skaderne på bilen og de massive følger efter uheldet. I den forbindelse skal det understreges, at vores afgørelse er foretaget på en samlet vurdering af alle oplysninger i sagen. Crashtesten bekræfter blot det foreliggende billedmateriale, som tydeligt viser, at der er tale om et lavenergitraume, der ikke er egnet til at forårsage en varig skade i en normal rask ryg.

… - der er ansvarsselskab - har ligeledes afvist årsagssammenhæng og er blevet stævnet i sagen.

Vi har ikke yderligere at bemærke og finder, at sagen kan afgøres på det foreliggende."

Til dette har klageren den 18/7 2019 bl.a. anført:

" Jeg vil gerne svare på alm, brands gensvar. Det må pga. Tvivl om udfaldet af ulykken, at der er lavet 2 chrash tests, det er den samme person som har udført testene. Jeg mener at sagen er godt belyst både fra reumatologer og egen læge, alle i min alder som har arbejdet fysisk vil have en smule slidgigt i ryggen, det laver ikke om på at jeg har været på arbejdsmarkedet, som … indtil ulykken. Sidste dag var 3/5 2017."

Hertil har selskabet til nævnet den 10/8 2019 bl.a. anført:

" Vi har modtaget kundens supplerende bemærkninger fra den 18. juli 2019.
Vi har ikke yderligere at bemærke og finder, at sagen kan afgøres på det foreliggende."

Nævnet har fået forelagt bilag fra sagen, herunder reumatologisk speciallægeerklæring af 30/8 2017, reumatologisk speciallægeerklæring af 26/10 2018, reumatologisk speciallægeerklæring af 6/2 2019, crashtest af 19/11 2018 og journal fra egen læge af 22/3 2018.

Af journal fra egen læge fremgår bl.a.:

> "MR Columna cervicalis d. 27-07-2017 kl. 14:23:
> Metode: Linie, sagittale Ti TSE og T2 TSE, parakoronalt PD TSE i begge sider og axiale me 20
> Der er ingen tidligere undersøgelse til at sammenligne.
> Undersøgelsen viser udrettet cervikal lordose. Der ses discusdegenerative forandringer i samtlige niveauer ses med nedsat vandindhold i disci og i niveauet 06/07 er discushøjde lettere reduceret. Der ses også spondyloseforandringer i niveauet C5/06 og C6/C7.
> I niveauet C6/C7 ses der en kombination af lettere venstresidig paramedian fokale discusprotrusion med anulus rift, prominerende randosteofytter og unkovertebral artrose specielt på venstre side forårsagende venstresidig foraminal kanal stenose og højresidige foraminal kanal afsmalning.
> I niveauet Th1/Th2 ses der en midtstillet fokale discusprotrusion med anulus rift forårsagende deformering af spinalkanalen og tangering af medulla anteriort. Der er upåfaldende pladsforhold i foraminal kanaler. Der ses upåfaldende signalforhold svarende til medulla og paravertebrale bløddele.
> MR-diagnose
> Udrettet cervikal lordose
> Discusdegenerative forandringer i samtlige niveauer specielt i niveauet 06 / C7
> Bredbaset venstresidig paramedian fokale discusprotrusion med anulus rift i niveauer C6 / C7, og unkovertebralartrose forårsagende venstresidig foraminal kanalstenose og højresidige foraminal kanal afsmalning.
> Midtstillet fokale discusprotrusion i niveauet Th1/Th2, se venligst teksten
> …
> **Torsdag d. 4. maj 2017**
> / Påkørsel /
> **Anamnese**:
> I går holdt stille i sin personbil i kø på motorvejen og påkørt bagfra af personbil. Vurderer at påkøreren kørte 30-40 km/timen ind i ham. Airbag ikke udløst. Alene i bilen.
> Nu smerter i nakke/ryg, let hovedpine og kvalme. Opkast i morges
> **Objektivt**:
> AT:god
> ET: over middel
> Hud: i.a.
> Hals: Ømhed i nakke og øvre rygmuskler, fri bevægelighed i nakke. Ej kompressionøm ved tryk på hoved.
> Fauces: i.a.
> St.c og p: i.a.
> Kranienerver 11-X11: i.a.

Koordination, hurtige altererende bevægelser, tonus og kraft i.a. Reflexer OE ikke udløsbare, angiveligt fordi pt spænder op. UE reflexer i.a.
Gang og rhombergs i.a. Svært ved linegang, angiveligt habituelt.
**Vurdering**:
Spændingshovedpine, obs / Let commotio, obs.
Muskel smerter
**Plan**: Se an weekenden over.
**Råd**: Hvile, panodil og ibuprofen.
Varsling (vedvarende eller forværring i symptomer)
…
MR columna lumbralis d. 22-02-2017 kl. 14:43:
Viser signalmæssige og højdemæssige discusdegenerationer i segmenter L1/L2 / 3 / L4/L5 ledsaget af symmetriske discusprotrusioner. Forandringerne er mest udtalte i segment L1/L2, hvor der ses anterior og posterior osteokondrose, subkondral fedtdegeneration og sklerosering (Modic forandringer type 2 og 3).
Pt. er overvægtig og samtidig ses der epidural lipomatose medførende sammen med symmetriske discusprotrusioner central spinalstenose
- udfor segment L1/L2 -9 mm i AP-diameter (durasækken)
- segment L2/L3 8 mm i AP-diameter
- segment L3/L4 - 5,5 mm i AP diameter
- segment L4/L5 - 5 mm i AP-diameter
- segment L5/S1 7,5mm i AP diam.
Ingen tegn på discus prolabering.
Moderat tæt artrose lumbalt. Conus medullaris er upåfaldende.
Diagnose: Spondylosis columnae lumbalis
Adipositas.
Central spinalstenose lumbalt i flere niveauer pga. epidural lipomatose og symmetriske discusprotrusioner"

Af reumatologisk speciallægeerklæring af 30/8 2017 udarbejdet efter anmodning fra klagerens jobcenter fremgår bl.a.:

"**Aktuelle**
Debuterede få timer efter, at han den 3. maj 2017 blev påkørt bagfra på motorvejen. Han holdt i kø, men bilisten bagved nåede ikke at bremse helt ned, og han blev ramt med en hastigbed af cirka 40-50 km i timen. Efterfølgende lidt svimmel, men ellers ikke påvirket. Imidlertid opstod der om aftenen betydelige smerteproblemer fra nakke ledsaget af autonome symptomer i form af svedtendens, hovedpine og svimmelhed. Har efterfølgende fået supplerende symptomer med lændesmerter, nakkesmerter, hovedpine aftrykkende karakter, der er susen for ørene og prikker for øjnene samt sovende fornemmelse i såvel arme som ben. Derudover vegetative symptomer i form af kvalme, lejlighedsvise opkastninger og øget svedtendens. Han har efterhånden udviklet koncentrations· og hukommelsesbesvær.

Det daglige funktionsniveau er ændret betydeligt, idet han havde højt fysisk funktionsniveau som …, … med samtidig egen virksomhed. Nu kan han ikke længere deltage i fysisk krævende hjemmefunktioner og har således måttet opgive såvel gulvvask som støvsugning. Han kan ikke magte socialt samvær mere end en times tid, har kort gangdistance og er nødt til at gå med rollator for at

aflaste tænderyggen Han kan sidde ned i to til tre timer, men kun stå stille cirka fem minutter, inden han må flytte sig. Der er down-time på fire til fem timer i dagligdagen.
I forløbet er patienten udredt med MR-skanning såvel af columna cervicalis som columna lumbal is, og han har endvidere for nylig været til undersøgelse hos neurolog, som angiveligt ikke har fundet tegn på neurologiske skader. Patientens behandling har bestået af analgetika og rådgivning om at holde sig i ro.
…
**Objektivt**
Går med rollator, rejser sig med besvær fra stol og går med langsomme skridt og noget bredsporet gang. Endvidere nogen smertereaktion ved af- og påklædning.
Blodtryk .../.. . Puls ...
Højde … cm, vægt … kilo.
Virker neutral af stemningsleje, fremfører sine klager uden dramatiseren eller appeL
Columna cervicalis: Præget af udrettet cervikal lordose. Der er svært nedsat bevægelighed i sideled med cirka 20 graders sidefleksion bilateralt. Siderotation til maks. 45 grader bilateralt, ingen sideforskel Nær normal ekstension og fleksion.
Der er betydelig ømhed paravertebralt bilateralt og svarende til suboccipitale nakkefæster
Overekstremiteter: Med svage, men egale reflekser, let diffus kraftnedsættetelse, ingen isolerede pareser. Ingen føleforstyrrelser.
Columna lumbalis stående: Med normal lændelordose. Der er normal ekstension, let nedsat sidefleksion bilateralt. Tydeligt nedsat bevægelighed ved foroverbøjning med smertereak"tion og finger-gulv-afstand til knæniveau.
Columna fremliggende: Negativ hudfoldetest og perkussionstest. Nogen ømhed ved dyb palpation og fjedringstest svarende til de nederste to bevægesegmenter. Der er betydelige ligamentære forandringer i begge iliolumbalvinkler og muskelømhed såvel i erector spinae som quadratus lumborum bilateralt.
Underekstremiteter: Med egale, svage reflekser. Der er ingen føleforstyrrelser. Smertebetinget, let ditrus kraftnedsættelse.
Der er ingen tegn på aktiv psoriasisgigt i fingre eller tæer.
Huden præget af nogen grad af psoriasis, og der er flere sår på huden, som er følger efter kradsemærker.
Jeg har gennemgået MR-skanning af columna cervicalis og columna lumbalis med patienten. De alderssvarende degenerative forandringer giver ikke som sådan forklaring på patientens vedvarende symptomer.

**Diagnoser**
/distorsio columnae cervicalis - piskesmældslæsion
lumbago isebias- lænderygsmerter med bensmerter
hypertensio arterialis tractata- forhøjet blodtryk/
**Konklusion** xx-årig mand, som i det væsentlige tidligere har været rask, og som efter trafikulykke med påkørsel bagfra på motorvej den 03.05.2017 har udviklet klassiske symptomer på piskesmældsskade. Der er efter min vurdering tale om en entydig sammenhæng mellem symptomernes opståen og det pågældende trafikuheld.
Hvorvidt patientens lændesmerter er relateret alene til den akutte skade kan ikke afgøres.
Behandling af piskesmældslæsion kan dels bestå i systematisk, langvarig genoptræningsindsats, gerne suppleret med smerteklinik og dermed smertehåndteringskursus.
Tilstanden er med de givne undersøgelser helt velbelyst. Der findes ikke andre behandlinger, og jeg finder det tvivlsomt, om patienten opnår fuld arbejdsfunktion i vanlige erhverv. Det er vanske-

ligt på nuværende tidspunkt at vurdere arbejdsfunktion og dermed også skånehensyn. Som tilstanden er lige nu, kan han ikke anses for at have arbejdsevne i noget erhverv.
Prognosen vurderes at være negativt påvirket af den uafsluttede forsikringssag.
Patienten er informeret om ovenstående, og jeg kan forstå, at der via forsikringssagen er mulighed for henvisning til smerteklinik. Derudover kan det være hensigtsmæssigt, at man kommunalt støtter patienten i optræningsforløb"

Af reumatologisk speciallægeerklæring af 26/10 2018 indhentet af klagerens pensionsselskab fremgår bl.a.:

"**Aktuelle**:
Tidligere rygrask mand, som efter trafikuheld hvor han blev påkørt bagfra med lav hastighed mens han holdt stille, har udviklet vedvarende smertetilstand med betydeligt nedsat dagligt funktionsniveau. For beskrivelse af det initiale forløb tillader jeg mig at henvise til min speciallægeerklæring fra 30. august 2017, som findes i jeres sagsakter.
Har siden været behandlet gennem et par måneder på smerteklinik på … Sygehus hvor man udelukkende har foretaget medicinjustering. Der har ikke været tale om tværfaglig Indsats eller deltagelse i smertehåndteringskursus, Patienten forsøger at holde sig aktiv i dagligdagen med korte ture indendørs med rollator og enkelte indkøbsture. Disse foregår ved at han kører i bil til forretning og handler Ind ved hjælp af rollator.
…
**Objektivt**:
Fremtræder med neutralt stemningsleje, ingen dramatiseren eller appel. Rejser sig langsomt og har besvær med af· og påklædning. Får iblandt hjælp til dette hjemme.

Cofumna cervicalis; Affladet lordose, rotation 30/40 graders sidebøjning 20/ZO grader. Normal fleksion men nedsat ekstension. Foramenkompressionstest er negativ bilateralt, Betydelig muskulær ømhed af erector spinae bilateralt og af suboccipitale nakkefæster.

Neurologisk: Diffust let nedsat kraft, ingen isolerede pareser. Egale, afsvækkede biceps- og brachioradalis reflekser. Ingen føleforstyrrelser.

Columna stående: Normal lordose. Tydeligt nedsat bevægelighed l sideled. Foroverbøjning med finger-gulv afstand til knæniveau. Normal hæl- og tågang.

Columna fremliggende: Negativ hudfoldetest, fjedringstest og perkussion. Der er muskulæreforandringer i quadratus lumborum og erector spinae. Ingen ømhed af iliolumbale ligamenter. Strakt benløfttest og omvendt Laseque er negativ bilateralt Svage, egale patellarreflekser. Akillesreflekser kan ikke fremkaldes. Diffust let nedsat kraft uden isolerede pareser. Ingen føleforstyrrelser. Ingen tegn på fibromyalgi.
…
**Konklusion**: xx-årig mand som efter trafikuheld, hvor han som fører af bil blev påkørt bagfra mens han holdt stille, har udviklet en kronisk smertetilstand med kognitive forstyrrelser, hovedpine, nakkesmerter og betydeligt nedsat funktionsniveau i form af whip-lash associated disarder - (WAD), Aktuelt har han ingen erhvervsevne.
Hvorvidt han vil kunne fungere i fleksjob med funktion i erhverv uden fysisk belastning, må afklares i kommunalt regi, men efter min vurdering dog i beskedent omfang.

De degenerative forandringer påvist ved MR-scanning kan tillægges betydning for skadens sværhedsgrad trods den mindre kraftpåvirkning og udviklingen af kronisk smertesyndrom.

Lændesmerterne kan efter min vurdering ikke anses for relaterede til trafikuheldet.

Jeg har informeret patienten om den dårligere prognose såvel for funktion, som smerter ved uafklarede forsikringsskader, hvorvidt et tværfagligt forløb med fokus på smertehåndtering kan bedre tilstanden er muligt, men usikkert på dette tidspunkt i forløbet. Ved mere end et års sygemelding er sandsynligheden for tilbagevenden til arbejdsmarkedet mindre end 25%.
Det er derfor min vurdering at tilstanden må anses for vedvarende og stationær og at sagen kan afgøres på det foreliggende."

Af reumatologisk speciallægeerklæring af 6/2 2019 indhentet af klagerens jobcenter fremgår bl.a.:

"Pågældende har smerter i nakke med let udstråling til overekstremiteter og har mere udtalte smerter i lænderyggen med udstråling til ben.
Har været udsat for et ulykkestilfælde i bil maj 2017.
Ved MR-Scanning er der påvist degenerative- forandringer i nakkehvirvelsøjlen -og i lænderygsøjlen mere udtalt svarende til spinalstenose.
…
**NUVÆRENDE LIDELSER**:
….
Har tidligere haft en overbelastning af ryggen med forløftning på arbejdet, som blev arbejdsskadeanmeldt. Efterfølgende opstartet igen i vanlige arbejdsfunktion.
Har ikke haft mere væsentlige gener fra lænden frem til ulykkestilfælde i bil.
Blev påkørt som fører af bil af anden bil i maj 2017.
Kom ikke på skadestuen, men efterfølgende samme dag opstod tiltagende smerter i nakke og især i lænderyggen og med forværring overtid.
Således midtstillede nakkesmerter med bevægeindskrænkning i rotation og diffus udstråling til overekstremiteter ind imellem. Lidt besværet hovedrotation.
Lænderyggenerne er midtstillede og når til begge sider.
Forværres betydelig i stående stilling efter kortere tid og belastning, - med udtalt begrænset gangfunktion.
Må holde hyppige pauser under belastning.
Om natten opstår flere smerter i fødderne med nødvendigt supplerende smertestillende.
Har forsøgt træning af forskellig art.- bl.a. også motionscykel, mens løbebånd har været vanskelig at udføre på grund af gangbesvær med smerter.
Anvender udendørs ret konstant rollator, som støtte og ved længere afstande kan det være nødvendigt med anvendelse af kørestol.
Har været vurderet ved smerteklinik i … med nogen medicinændringer.
...
Der er udført MR-Scanning både af nakke - og lænderygsøjlen.
Svarende til nakkehvirvelsøjlen er der degenerative/slidgigtforandringer i moderat grad, som i enkelte niveauer medfører en vis forsnævring ved nerveudløb.
Svarende til lænderygsøjlen er der mere udtalte forandringer med forsnævring i ''rygmarvskanalen" forårsaget af degenerative/slidgigtforandringer, i form af spinalstenose, i varierende grad over alle niveauer ned til 5 mm.

**OBJEKTIVT**:
Bevæger sig langsomt ved hjælp af rollator. Kan gå besværet kort uden støtte.
ET over middeL Vægt: … kg, Højde … cm, BMI: ..,
Columna cervicalis med indskrænket rotation med 1 /3 til begge sider på grund af stramning lateralt.
Foramen kompressionstest medfører på højre side ingen udstråling. På venstre side en diffus udstråling til venstre arm,
…
Columna thorakolumbalis med fikseret lænd, - sidefleksionen i dag er indskrænket med knap halvdelen, fikseret lænd og med hyperiordosering, også på grund af øget abdominalt omfang.
Hofterotationen skønnes nogenlunde fri med lidt gener i yderstilling. Lasegue; negativ/negativ.
Knæbevægeligheden er nogenlunde fri, Kan klare ganske let tå- og hælgang.

**INDTRYK:**
Anamnese med angivet dagligt funktionsniveau og klager, sammenholdt med objektive undersøgelser og ledsagende oplysninger, stemmer overvejende overens.
Del drejer sig om en xx-årig … mand, som har fungeret som … uden væsentlige problemer frem til ulykkestilfælde i maj 2017.
Har inden da tidligere haft en overbelastning af ryggen på arbejde, men oplyser at have fungeret fuldt ud efterfølgende som ...
Efter ulykkestilfælde tiltagende smerter i nakke og lænd - og især lænderyggenerne medfører en væsentlig funktionsbegrænsning med indskrænket stand og gang med kun kort afstand og nødvendig støtte. Også relateret til et nakkepiskesmæld- WAD grad II.
MR-Scanning har vist mere udtalt spinalstenose i lænderygsøjlen over flere niveauer.
En del af pågældendes funktionsbegrænsende gener kan være relateret til disse forandringer, som er blevet symptomgivende efter ulykken, -hvorfor der på sigt kunne overvejes henvisning til rygkirurgisk vurdering med decompression.
Men det vil være mest hensigtsmæssigt, at pågældende inden da har opnået et væsentligt vægttab, da nuværende overvægt medfører risiko for visse perioperative komplikationer.
Selv efter operativ behandling er skønnet, at pågældende vil have et skånehensyn over for alle rygbelastende funktioner.
Behandlingsmulighederne i øvrigt konservativt vil være som fortsat træning og vedligeholdende lettere øvelser efter evne. Mere kraftig træning kan ikke klares.
Anvender motionscykel.
Pågældende vil ikke på nuværende tidspunkt kunne klare gang på Iøbebånd på grund af den kompromitterede gangfunktion, der er relateret til de betydende forandringer på MR-Scanningen i lænderygsøjlen.
…
Der er midlertidige og fremadrettede væsentlige skånehensyn over for al form for rygbelastning.
Vil på nuværende tidspunkt og måske fremadrettet at være nødsaget til at anvende støtte ved udendørs gang, hvis uden operation."

Af crashtest af 19/11 2018 fremgår bl.a.

"Beskadigelser
[Påkørende Bilmærke]

10. 93303

Bilen er deformeret på venstre side af fronten. Traversen vurderes ikke deformeret efter kontakt med modpartens tilkoblingsanordning henset til overlappet og den hovedsageligt udeformerede nummerplade.

Udskiftninger omfatter følgende reservedele:
(kopieret fra taksatorrapport nr.: …)

```
KOFANGER F
MONT.DELE KOFANGER F
HOLDER DÆKPLADE
F.LYGTE VENSTRE
FORSKÆRM VENSTRE
MONT-SÆT FORSKÆRM V
TVÆRSTIVER FOR.ØVERS
```

Endvidere er forklappen repareret.
På baggrund af crashtest vurderes en EES-værdi i intervallet 4-6 km/t.

EES betyder ”Energy Equivalent Speed” og er en beskrivelse af deformationsenergien som en hastighed.

[Påkørtes bilmærke]
Bilens højre side af bagkofangeren er ridset og bagklappen er deformeret.
Tilkoblingsanordningens kuglehoved vurderes ikke berørt af kollisionen.
Der foreligger ingen taksatorrapport i sagen og deformationsenergien vurderes derfor ikke.
…




Kollisionen sker ”kofanger-kofanger” med indtil ~45% overlap. Som følge deraf vurderes restitutionen til 0,24.

Deformationen af bagklappen vurderes en følge af påkørende bil "høje" front.

**Rekonstruktion**
Det er muligt med kendskab til EES (energien i kollisionen som omsættes til deformationsenergi) samt restitutionen at beregne hastighedsændringerne.

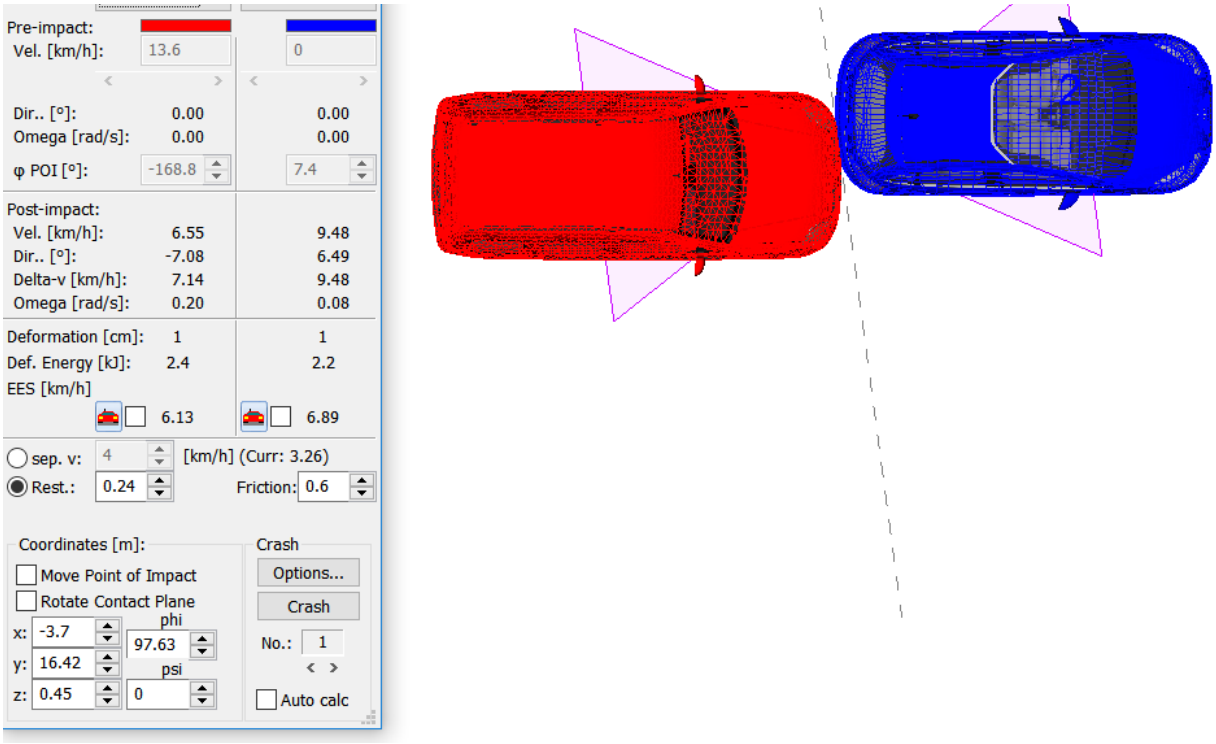


Kollisionshastigheden for [Påkørendes bilmærke] bliver således beregnet i intervallet 9-14 km/t, hvorved hastighedsændringen for [Påkørtes bilmærke] beregnes til 6,3 - 9,5 km/t."

Af forsikringsbetingelserne fremgår bl.a.:

"Forsikringen dækker
2.1. Direkte følger af ulykkestilfælde
2.1.1.
Ved ulykkestilfælde forstås en pludselig hændelse, der forårsager personskade.

For at opnå dækning er det krav, at der er medicinsk årsagssammenhæng mellem ulykkestilfældet og skaden. Ved vurdering lægger vi blandt andet vægt på, om ulykkestilfældet er egnet til at forårsage personskaden. Det vil sige, om ulykkestilfældet i sig selv er nok til at forårsage/forklare skaden.
…
Forsikringen dækker ikke
2.1. Sygdom m.m.
2.1.1.1. Sygdom
Ulykkestilfælde, der skyldes sygdom.

2.1.1.2.
Sygdom og udløsning af eksisterende sygdomsanlæg, selv om sygdommen er opstået eller forværret ved et ulykkestilfælde.
2.1.1.3.
Forværring af følgerne af ulykkestilfælde, der skyldes en tilstedeværende eller tilfældig, efterfølgende opstået sygdom."

# Ankenævnet *for* Forsikring

12. 93303

**Nævnet udtaler:**

Klageren – som er født i 1960´erne – har anmeldt, at han den 3/5 2017 i sin bil blev påkørt bagfra på motorvejen. Han har anført, at han har pådraget sig en piskesmældslæsion med kroniske stærke smerter og væsentligt nedsat funktionsevne som følge af sammenstødet.

Klageren kræver, at selskabet udbetaler erstatning for tab af erhvervsevne og méngodtgørelse. Klageren har henvist til, at en reumatologisk speciallægeerklæringer støtter, at der er årsagssammenhæng mellem hans gener og det anmeldte ulykkestilfælde.

Selskabet har afvist at yde dækning under henvisning til, at der er tale om en lavenergikollision, der i sig selv ikke er egnet til at forvolde en varig lidelse hos en normal rask person. Selskabet har desuden anført, at der er tale om forværring af en forudbestående sygdom.

Af journal fra egen læge fremgår det, at klageren forud for ulykken den 22/2 2017 blev MR skannet. Af journalen fremgår herom blandt andet, "MR columna lumbralis d. 22-02-2017 kl. 14:43: Viser signalmæssige og højdemæssige discusdegenerationer i segmenter L1/L2 / 3 / L4/L5 ledsaget af symmetriske discusprotrusioner. Forandringerne er mest udtalte i segment L1/L2, hvor der ses anterior og posterior osteokondrose, subkondral fedtdegeneration og sklerosering (Modic forandringer type 2 og 3). Pt. er overvægtig og samtidig ses der epidural lipomatose medførende sammen med symmetriske discusprotrusioner central spinalstenose - udfor segment L1/L2 -9 mm i AP-diameter (durasækken) - segment L2/L3 8 mm i AP-diameter - segment L3/L4 - 5,5 mm i AP diameter - segment L4/L5 - 5 mm i AP-diameter - segment L5/S1 7,5mm i AP diam. Ingen tegn på discus prolabering. Moderat tæt artrose lumbalt. Conus medullaris er upåfaldende. Diagnose: Spondylosis columnae lumbalis."

Af reumatologisk speciallægeerklæring af 30/8 2017 udarbejdet efter anmodning fra klagerens jobcenter fremgår bl.a., "Konklusion xx-årig mand, som i det væsentlige tidligere har været rask, og som efter trafikulykke med påkørsel bagfra på motorvej den 03.05.2017 har udviklet klassiske symptomer på piskesmældsskade. Der er efter min vurdering tale om en entydig sammenhæng mellem symptomernes opståen og det pågældende trafikuheld.

Hvorvidt patientens lændesmerter er relateret alene til den akutte skade kan ikke afgøres."

Af reumatologisk speciallægeerklæring af 26/10 2018 indhentet af klagerens pensionsselskab fremgår bl.a.,"**Konklusion**: xx-årig mand som efter trafikuheld, hvor han som fører af bil blev påkørt bagfra mens han holdt stille, har udviklet en kronisk smertetilstand med kognitive forstyrrelser, hovedpine, nakkesmerter og betydeligt nedsat funktionsniveau i form af whip-lash associated disarder -(WAD), Aktuelt har han ingen erhvervsevne. … De degenerative forandringer påvist ved MR-scanning kan tillægges betydning for skadens sværhedsgrad trods den mindre kraftpåvirkning og udviklingen af kronisk smertesyndrom. Lændesmerterne kan efter min vurdering ikke anses for relaterede til trafikuheldet."

Af reumatologisk speciallægeerklæring af 6/2 2019 indhentet af klagerens jobcenter fremgår bl.a., "Efter ulykkestilfælde tiltagende smerter i nakke og lænd - og især lænderyggenerne medfører en væsentlig funktionsbegrænsning med indskrænket stand og gang med kun kort afstand og nødvendig støtte. Også relateret til et nakkepiskesmæld- WAD grad II. MR-Scanning har vist mere udtalt spinalstenose i lænderygsøjlen over flere niveauer. En del af pågældendes funktionsbegrænsende gener kan være relateret til disse forandringer, som er blevet symptomgivende efter ulykken, hvorfor der på sigt kunne overvejes henvisning til rygkirurgisk vurdering med decompression."

Af crashtest af 19/11 2018 fremgår blandt andet, "Kollisionshastigheden for [Påkørendes bilmærke] bliver således beregnet i intervallet 9-14 km/t, hvorved hastighedsændringen for [Påkørtes bilmærke] beregnes til 6,3 - 9,5 km/t."

Efter en gennemgang af sagen finder nævnet ikke grundlag for at kritisere, at selskabet har afvist at yde méngodtgørelse med henvisning til forsikringsbetingelsernes pkt. 2.1.1.2 og 2.1.1.3, hvorefter forsikringen ikke dækker sygdom og udløsning af eksisterende sygdomsanlæg og forværring af følgerne af ulykkestilfælde, der skyldes en tilstedeværende sygdom.

Nævnet har blandt andet lagt vægt på, at det fremgår af journalen fra egen læge, at klageren forud for ulykken har fået foretaget MR-scanning af ryggen den 22/2 2017, hvor der er konstateret degenerative forandringer i hele halsryggen.

Nævnet har også lagt på, at det i crashtesten af 19/11 2018 er vurderet, at der er tale om en lavenergikollision, hvor hastighedsændringen for klagerens vedkommende er beregnet til mellem 6,3 og 9,5 km/t. Efter nævnets opfattelse er påvirkningen ikke egnet til at forvolde en varig lidelse hos en normal rask person.

Det, som klageren i øvrigt har anført – herunder at det fremgår af den reumatologisk speciallægeerklæring af 30/8 2017, at der efter lægens vurdering er tale om en entydig sammenhæng mellem symptomernes opståen og det pågældende trafikuheld – kan under hensyntagen til sagens øvrige lægelige oplysninger og crashtesten af 19/11 2018 ikke føre til andet resultat.

Hvad angår klagerens krav om erhvervsevnetabsdækning bemærker nævnet, at klagerens ulykkesforsikring ikke indeholder dækning for erhvervsevnetab.

Som følge heraf

b e s t e m m e s :

_____

Klageren får ikke medhold.

Svend Bjerg Hansen